

# Česká dermato- venerologie

2018/3

## TÉMA ČÍSLA

Kožní lékové reakce

### POSTGRADUÁLNÍ VZDĚLÁVÁNÍ

Poruchy rastu vlasov

str. 158

Trichoskopická diagnostika  
alopecii

str. 173

Kryoglobulinémie  
a kryofibrinogénémie

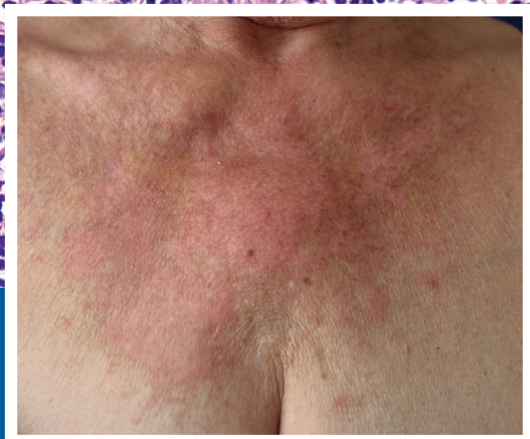str. 184

### KAZUISTIKA

Mnohočetný výsev molusek  
u imunosuprimovaného  
pacienta po transplantaci  
ledviny

str. 192

Časopis je zařazen do Seznamu  
recenzovaných neimpaktovaných periodik  
vydáváných v České republice.



HISTOLOGICKÝ A KLINICKÝ OBRAZ  
KOŽNÍ LÉKOVÉ REAKCE



# Komplexní léčba. Velká důvěra.

 **Cosentyx**<sup>®</sup>  
secukinumab

- Každý druhý pacient dosáhne PASI 75 po 4. týdnech léčby<sup>1</sup>
- 8 z 10 pacientů dosáhne PASI 90 v 16. týdnu léčby<sup>1</sup>
- Dlouhodobá účinnost až po dobu 5 let<sup>2</sup>
- Příznivý bezpečnostní profil, žádné nové bezpečnostní signály až po dobu 5 let<sup>2</sup>
- Prokázaná účinnost v léčbě psoriatické artritidy, křticové, nehtové a palmoplantární psoriázy<sup>3-7</sup>

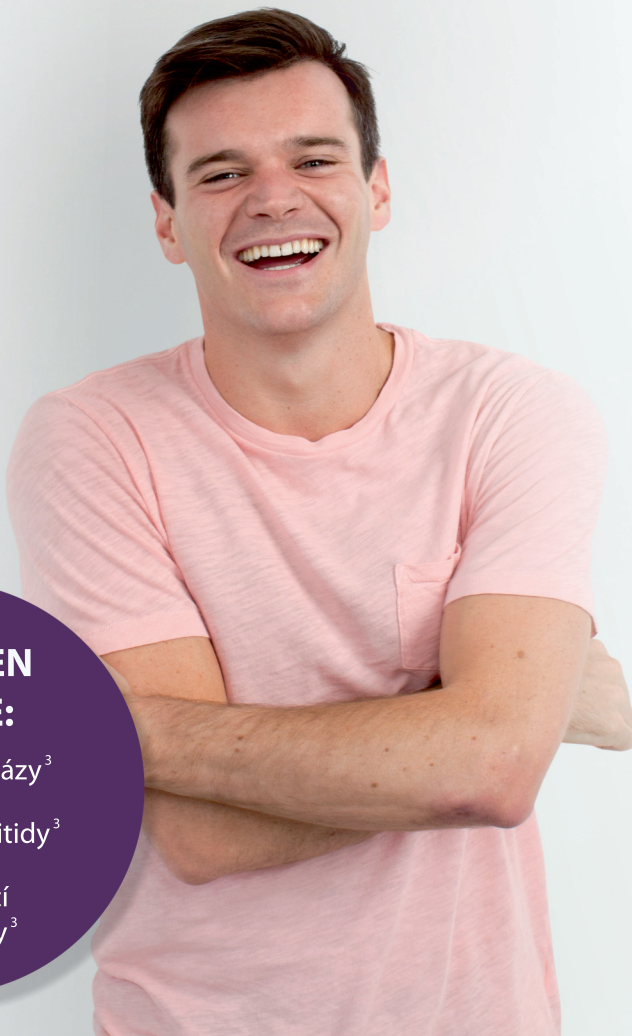To je Cosentyx<sup>®</sup>

## SCHVÁLEN K LÉČBĚ:

ložiskové psoriázy<sup>3</sup>

psoriatické artritidy<sup>3</sup>

ankylozující  
spondylitidy<sup>3</sup>



▼ Tento léčivý přípravek podléhá dalšímu sledování. To umožní rychlé získání nových informací o bezpečnosti. Žádáme zdravotnické pracovníky, aby hlásili jakákoli podezření na nežádoucí účinky. Podrobnosti o hlášení nežádoucích účinků viz Souhrn údajů o přípravku, bod 4.8.

**Cosentyx 150 mg injekční roztok v předplněném peru** • **Složení:** Jedno předplněné pero obsahuje secukinumabum 150 mg v 1 ml. **Indikace:** Přípravek Cosentyx je indikován k léčbě středně těžké až těžké ložiskové psoriázy dospělých, kteří jsou kandidáty pro systémovou léčbu. Přípravek Cosentyx, samotný nebo v kombinaci s metotrexátem, je indikován k léčbě aktivní psoriatické artritidy u dospělých pacientů, u nichž se nedostavila adekvátní odpověď na předchozí léčbu chorobu modifikujícími antirevmatiky. Přípravek Cosentyx je indikován k léčbě aktivní ankylozující spondylitidy u dospělých, kteří nedostatečně reagovali na konvenční léčbu. **Dávkování:** *Ložisková psoriáza:* Doporučená dávka je 300 mg secukinumabu ve formě subkutánní injekce s iniciálním podáním v týdnech 0, 1, 2, 3 a 4, následovaná měsíční udržovací dávkou. Každá dávka 300 mg je podána ve dvou dílčích subkutánních injekcích po 150 mg. *Psoriatická artritida:* U pacientů se současně přítomnou středně těžkou až těžkou ložiskovou psoriázou nebo u pacientů nedostatečně odpovídajících na anti-TNF $\alpha$  (IR), je doporučená dávka 300 mg ve formě subkutánní injekce s iniciálním podáním v týdnech 0, 1, 2, 3 a 4, následovaná měsíční udržovací dávkou. U ostatních pacientů je doporučená dávka 150 mg ve formě subkutánní injekce s iniciálním podáním v týdnech 0, 1, 2, 3 a 4, následovaná měsíční udržovací dávkou. *Ankylozující spondylitida:* Doporučená dávka je 150 mg ve formě subkutánní injekce s iniciálním podáním v týdnech 0, 1, 2, 3 a 4, následovaná měsíční udržovací dávkou. **Kontraindikace:** Těžké reakce z přecitlivělosti na léčivou látku nebo na kteroukoli pomocnou látku. Klinicky významné aktivní infekce (např. aktivní tuberkulóza). **Zvláštní upozornění / varování:** Opatrnosti je zapotřebí, pokud se uvažuje o použití přípravku Cosentyx u pacientů s chronickou infekcí nebo opakovanou infekcí v anamnéze. Pacienti je nutné poučit, aby vyhledali lékařskou pomoc, pokud se objeví známky nebo příznaky naznačující přítomnost infekce. Pokud se u pacienta rozvine závažná infekce, je nutné pacienta pečlivě sledovat a nepodávat přípravek Cosentyx, dokud infekce neodezní. Opatrnosti je zapotřebí při předepisování přípravku Cosentyx pacientům s Crohnovou chorobou, protože v klinických hodnoceních byly pozorovány exacerbace Crohnovy choroby, v některých případech závažné, v obou skupinách s přípravkem Cosentyx a skupině s placebem. Pokud se objeví anafylaktická nebo jiné závažné alergické reakce, musí se podávání přípravku Cosentyx okamžitě přerušit a zahájit vhodnou léčbu. Živé vakcíny nesmí být podávány současně s přípravkem Cosentyx. Ve studiích s lupénkou nebyly vyhodnocovány bezpečnost a účinnost přípravku Cosentyx v kombinaci s imunosupresivy, včetně biologické léčby, nebo fototerapií. **Interakce:** \*Ve studiích u subjektů s ložiskovou psoriázou nebyly pozorovány interakce mezi secukinumabem a midazolamem (substrát CYP3A4). \* Při současném podávání přípravku Cosentyx s metotrexátem (MTX) a/ nebo s kortikosteroidy nebyly v artritických studiích (včetně pacientů s psoriatickou artritidou a ankylozující spondylitidou) pozorovány žádné interakce. **Těhotenství a kojení:** Ženy ve fertilním věku musí během léčby a po dobu nejméně 20 týdnů od ukončení léčby používat účinnou metodu kontracepce. Podávání přípravku Cosentyx v těhotenství se z preventivních důvodů nedoporučuje. Není známo, zda se secukinumab vylučuje do lidského mateřského mléka. Vzhledem k možným nežádoucím účinkům secukinumabu na kojené dítě je nutno na základě posouzení prospěšnosti kojení pro dítě a prospěšnosti léčby pro matku rozhodnout, zda během léčby a po dobu až 20 týdnů od ukončení léčby přerušit kojení nebo přerušit léčbu přípravkem Cosentyx. **Nežádoucí účinky:** Velmi časté: Infekce horních cest dýchacích. Časté: Orální herpes, rinorea, diaree. **Podmínky uchovávání:** Uchovávejte v chladničce (2 °C – 8 °C). Chraňte před mrazem. \*V případě nutnosti může být Cosentyx jednorázově uchován nechlazený po dobu maximálně 4 dní při pokojové teplotě nepřesahující 30 °C. **Dostupné lékové formy/velikosti balení:** Jednorázová předplněná injekční stříkačka vložená do pera SensoReady, balení obsahuje 2 předplněná pera. **Poznámka:** Dříve než lék předepíšete, přečtěte si pečlivě úplnou informaci o přípravku. **Reg. č.:** EU/1/14/980/005. **Datum registrace:** 15.1.2015. **Datum poslední revize textu SPC:** 26.4.2018. **Držitel rozhodnutí o registraci:** Novartis Europharm Limited, Vista Building Elm Park, Merion Road, Dublin 4, Irsko. • *Výdej přípravku je vázán na lékařský předpis.* \**Přípravek je hrazen z prostředků veřejného zdravotního pojištění.* \* • \*Všimněte si prosím změny (změn) v informacích o léčivém přípravku.

**REFERENCE:** 1. Thaci D, et al: Secukinumab is superior to ustekinumab in clearing skin of subjects with moderate to severe plaque psoriasis: CLEAR, a randomized controlled trial. Journal of the American Academy of Dermatology. 2015;73(3):400-9. 2. Bissonnette R, et al: Secukinumab demonstrates high sustained efficacy and a favourable safety profile in patients with moderate-to-severe psoriasis through 5 years of treatment (SCULPTURE Extension Study). J Eur Acad Dermatol Venerol. 2018 Sep;32(9):1507-1514. 3. SPC Cosentyx, datum poslední revize 26.4.2018. 4. Kavanaugh A, et al: Secukinumab for Long-Term Treatment of Psoriatic Arthritis: A Two-Year Followup From a Phase III, Randomized, Double-Blind Placebo-Controlled Study. Arthritis Care Res (Hoboken). 2017 Mar;69(3):347-355. 5. Gottlieb A, et al: Secukinumab shows significant efficacy in palmoplantar psoriasis: Results from GESTURE, a randomized controlled trial. J Am Acad Dermatol. 2017 Jan;76(1):70-80. 6. Bagel J, et al: The effect of secukinumab on moderate-to-severe scalp psoriasis: Results of a 24-week, randomized, double-blind, placebo-controlled phase 3b study. J Am Acad Dermatol. 2017 Oct;77(4):667-674. 7. Reich K, et al. Poster presented at Winter Clinical Dermatology Conference 2017.

 **NOVARTIS**

Novartis s. r. o., Na Pankráci 1724/129, 140 00 Praha 4  
tel.: +420 225 775 111, www.novartis.cz, info.cz@novartis.com





Vážení kolegové, otvíráte nové číslo našeho časopisu, který poprvé vyšel v září 2011. Od té doby se v dermatologii mnohé změnilo. Během tak krátké doby přibýly zejména biologické léky, které dnes usnadňují život našim pacientům, jsme svědky objevování nových souvislostí, mezi módní trendy patří mj. epidemiologické studie asociovaných chorob (stále nerada používám již zažitý výraz komorbidita) a jakoby se zdá, že všechny nemoci jsou vlastně jedna – jeden zánět indukující nejen choroby kůže, ale i postižení kardiovaskulárního, endokrinního, pohybového, nervového systému... A tak se občas ptám sama sebe, zda jsme to vše dříve nevěděli nebo jsme tomu nevěnovali dostatečnou pozornost. Představa, že léčba zánětu kůže vyřeší v budoucnu právě i asociované nemoci a lidé nebudou trpět např. metabolickým syndromem, je velmi ambiciózní. Nejlepší by asi bylo, kdyby přitom nemuseli pro své zdraví nic dělat a my bychom jen předepisovali léky. Toho se zřejmě nedočkáme. Ale nových biologik určitě ano. Již letošní podzim a dále příští rok očekáváme „biologickou smršť“, jakou jsme ještě nezažili – zatím jsme byli rádi za maximálně jeden lék ročně, nyní se budeme učit mnohem intenzivněji a budeme mít problém se ve všem vyznat. Je až zvláštní, jak výzkum nových léků ovlivňuje naše uvažování a jak odhaluje, co dalšího ještě nevíme. Letošní léto bylo opravdu horké. Nevím jak vy, ale já jsem si ho opravdu užila,

nicméně pracovat se moc nedalo. Přesto jsme se hekticky vyjadřovali k pozměněným návrhům vzdělávacího programu, který sice platí od 1. 7. 2017 (!), ale který dodnes nemá vydané prováděcí předpisy. Kolegové v předatestační přípravě se až nyní dozví, co je náplní zkoušky po kmeni, co musejí před tím absolvovat, tedy, co měli absolvovat. Nemají to lehké, ale stejně platí i pro nás, školitele. Tvůrci nového vzdělávacího programu se nezamysleli nad tím, že školitelé opravdu (nejen na papíře) nejsou. Mám na mysli samozřejmě školitele v dermatovenerologii. Protože prakticky každý dermatolog, který ukončí vzdělávací program a složí atestaci, okamžitě odchází do privátní praxe, eventuálně si pobyt o rok prodlouží jen proto, aby mohl atestovat ještě z korektivní, a někteří i z dětské, dermatologie. Potom to končí stejně privátní praxí. Má-li školitel povinně mít 3 roky praxe po získání specializace a na klinice či oddělení je více než trojnásobek rezidentů než školitelů, nebude možné nové lékaře – i když jsou třeba – přijmout. Jeden školitel může mít na starosti nejvíce 3 rezidenty. Hlavní problém ale vidím v tom, jak tento trend v budoucnu sníží úroveň našeho oboru. Sami kolegové, kteří se vrhnou na kariéru korektivní dermatologie, přiznávají, že ztratí kontakt s „normálním kožním“. A úroveň dermatovenerologie neurčuje nikde na světě úroveň dermatologie korektivní. Právě jsem mluvila s kolegou, který byl na stáži u prof. Lebwohla v New Yorku. Řekl mi, že na jeho oddělení „medical dermatology“ byl on jediný stážista, zatímco na oddělení „cosmetic dermatology“ byly stážistů desítky. Takže vlastně následujeme světový trend – je jen otázkou, zda je to dobře. Víte, kdy nás začali kolegové z jiných oborů brát vážně? Až s nástupem drahé biologické léčby – do té doby jsme byli jen „mastičkáři“. Takže pokud se nebudeme věnovat systémovým chorobám, jejich kožním projevům, nádorům, vzácným dermatózám, venerologii, infekčním nemocím, stavům doprovázejícím imunosupresi, uděláme zase krok zpět. Doufám, že se to nestane.

Horko bylo letos v létě i v Luganu, sídle EADV, kde pro „lack of trust“ skončila hlavní manažerka EADV, obecně považovaná dosud za opravdovou a jedinou „prezidentku EADV“. Osobně jsem velmi ráda, protože skutečně fakticky rozhodovala o všem. Alespoň za dobu mého prezidentství. Navíc máme nového prezidenta EADV – profesora

Carla Paula z Toulouse, se kterým jsem mohla pracovat po dobu 4 let, budoucího prezidenta – profesora Alexe Stratigose z Atén, který je synem jednoho ze zakládajících členů EADV a který vystřídá Carla za dva roky. A proběhly i volby nového zástupce výboru EADV ve výkonném výboru, ve kterých ze dvou kandidátů z Velké Británie a Rumunska zvítězila profesorka Carmen Salavastru z Bukurešti. Mám radost, že poté, co se mi podařilo prolomit do té doby jen západní reprezentaci v úzkém vedení EADV, jsou tam z nezápadních zemí nyní již tři reprezentanti z osmi, druhou je profesorka Branka Marinovic ze Záhřebu ve funkci vědeckého sekretáře a třetím druhý zástupce výboru profesor Jacek Szepietowski z Wroclavi. Česká republika má nyní jen jednoho zástupce ve výboru EADV, profesora Vladimíra Vašků, protože komise vedené profesorem Arenbergerem a docentem Ettlerem byly zrušeny.

Minulý týden jsem byla nadšená z faktu, že se u nás pořádal Evropský lymfologický kongres. Víím, že je vždy velká práce, aby čeští kolegové přesvědčili evropské o tom, že je u nás bezpečno, že jsme lehce dosažitelní, že lze pít kohoutkovou vodu atd. Sama jsem to mnohokrát zažila. Co mne naopak nadchlo méně, byla atmosféra během prezentací. Solí každého kongresu jsou diskuse, ale to, že vám někdo v diskusi řekne, že to, co jste přednášel, bylo něco jiného a že se máte více vzdělat, mne, musím říci, nadzvedlo. Po návratu z kongresu jsem proto pátrala na PubMedu, co to je dermatolymfadenitida. Tento termín naleznete s 29 odkazy, z toho 5 je od autora, který kritizoval, že erysipel není erysipel, ale dermato... Nakonec jsem našla v učebnici Rooka, že je to jedno z několika synonym erysipelu. Takže jsem se uklidnila, musím to jen doplnit do připravované učebnice, abyste nebyli zaskočeni jako já. Takže konec dobrý, všechno dobré!

Přeji vám hezké podzimní dny, kdy se na vás všechny těším v Hradci Králové na 3. národním venerologickém kongrese a potom v Brně na Trýbové dni.

Srdečně vás zdravím,

Jana Hercogová

Foto na obálce:  
MUDr. Denisa Kacerovská, Ph.D.,  
Bioptická laboratoř s. r. o., Plzeň (histologie),  
klinické foto z archivu Dermatovenerologické kliniky 2. LF UK a Nemocnice Na Bulovce





## OBSAH

<b>SUCCUS</b>	142
<b>CELOŽIVOTNÍ VZDĚLÁVÁNÍ</b>	
Svobodová, K. Lékové kožní reakce	144
<b>POSTGRADUÁLNÍ VZDĚLÁVÁNÍ</b>	
Duchoňová, M. Poruchy rastu vlasov	158
Papoušková, L. Žampachová I. Trichoskopická diagnostika alopecií	173
Duchoňová, M. Biológia nechtu a jeho poruchy	179
Sečníková, Z. Kryoglobulinémie a kryofibrinogenémie	184
Sečníková, Z. Maligní atrofická papulóza	189
<b>KAZUISTIKA</b>	
Svobodová, K., Krásová, M., Hercogová, J. Mnohočetný výsev molusek u imunosuprimovaného pacienta po transplantaci ledviny	192
<b>ZE SVĚTA DERMATOVENEROLOGIE</b>	
Svobodová, K. 15th Spring Symposium EADV, Budva, Montenegro, 3.-6. Května 2018	196
<b>ČESKÁ AKADEMIE DERMATOVENEROLOGIE – AKCE</b>	
Česká akademie dermatovenerologie 2018–2019	198
<b>VĚDOMOSTNÍ TEST</b>	201

## CONTENTS

<b>SUCCUS</b>	142
<b>CONTINUOUS EDUCATION</b>	
Svobodova, K. Skin reactions to drugs	144
<b>POSTGRADUATE EDUCATION</b>	
Duchonova M. Hair growth disorders	158
Papouskova, L., Zampachova, I. Trichoscopic diagnostics of alopecias	173
Duchonova, M. Biology and disorders of the nails	179
Secnikova, Z. Cryoglobulinemia a cryofibrinogenemia	184
Secnikova, Z. Malignant atrophic papulosis	189
<b>CASE REPORT</b>	
Svobodova, K., Krasova, M., Hercogova, J. Multiple molluscum contagiosum in an immunosuppressed patient after kidney transplantation	192
<b>FROM THE WORLD OF DERMATOVENEROLOGY</b>	
Svobodova, K. 15th Spring Symposium EADV, Budva, Montenegro, 3-7th May 2018	196
<b>CZECH ACADEMY OF DERMATOVENEROLOGY – EVENTS</b>	
Czech academy of dermatovenerology 2018–2019	198
<b>TEST</b>	201

Inzerce ▼



## Česká dermatovenerologie

**PŘEDSEDKYNĚ REDAKČNÍ RADY**  
prof. MUDr. Jana Hercogová, CSc.

**ŠÉFREDAKTORKA** MUDr. Michaela Lizlerová  
**REDAKTORKA** Mgr. Barbora Hladíková  
**PRODUKČNÍ REDAKCE** Jana Schrammová

**REDAKČNÍ RADA**  
MUDr. Jan Ernest, Ph.D., prof. MUDr. Jan Janda, CSc.,  
MUDr. Aleš Herman, Ph.D., doc. MUDr. Ivan Kawaciuk, CSc.,  
prof. MUDr. Milan Kvapil, CSc., MBA, prof. MUDr. Milan Lukáš, CSc.,  
prof. MUDr. Milan Macek jr., DrSc., doc. MUDr. Jan Měšťák, CSc.,  
prof. MUDr. Michal Michal, prof. MUDr. Karel Pavelka, DrSc., doc.  
MUDr. Bohumil Seifert, Ph.D., prim. MUDr. Jaroslav Strejček, CSc.,  
prof. MUDr. Vladimír Vašků, CSc., prof. MUDr. Jiří Vorlíček, CSc.

**MEZINÁRODNÍ REDAKČNÍ RADA**  
Prof. Gjorgij Gocev, MD (Skopje, Makedonie), prof. Andreas Katsambas, MD (Atény, Řecko), prof. Torello Lotti, MD (Roma, Itálie), prof. Miloš Nikolić, MD (Belgrade, Srbsko), prof. Juraj Péč, MD (Martin, Slovensko), prof. Jacek Szepietowski, MD (Krakov, Polsko), prof. Mirna Šitum, MD (Zagreb, Chorvatsko),  
Pedrag Stilet, MD (Budva, Černá Hora),  
prof. Kenneth Tomczyk, MD (Cleveland, USA)

**GRAFICKÁ ÚPRAVA** Jan Borovka

**INZERCE DIVIZE MEDICAL SERVICES** Ing. Kristína Kupcová  
tel. 225 276 355, e-mail: kupcova@mf.cz

**mladá fronta**

**GENERÁLNÍ ŘEDITEL** Ing. Jan Mašek

**ŘEDITEL MEDICAL SERVICES** Karel Novotný, MBA

**DTP**  
Martin Šprunk (vedoucí), Zdeněk Němec, Petr Novák

**MARKETING A DISTRIBUCE**  
ředitel marketingu a distribuce: Jaroslav Aujezdský  
Brand Manager: Petra Trojanová  
ředitelka výroby: Monika Šnaidrová

**VYDÁVÁ** Mladá fronta a. s. www.mf.cz

**ADRESA REDAKCE:**  
Česká dermatovenerologie, Mezi Vodami 1952/9  
143 00 Praha 4, tel. 225 276 378, 225 276 379  
sekretariát: 225 276 111, fax 225 276 222  
e-mail: lizlerova@mf.cz, kucmasova@mf.cz, pm@mf.cz

**DISTRIBUCE**

Předplatné pro ČR vyřizuje: SEND Předplatné, spol. s r.o.,  
Ve Zlíbku 1800/77, hala A3, 193 00 Praha 9  
Tel.: 225 985 225, Mobil: 777 330 370  
Email: mf@send.cz, www.send.cz

**OBJEDNÁVKY DO ZAHRANIČÍ:**  
Mediaservis s. r. o., Zákaznické centrum  
Václavská 995/63, 639 63 Brno  
tel. +420 532 165 165, e-mail: export@mediaservis.cz

**OBJEDNÁVKY DO SR:**  
Mediaprint Kapa Pressegrasso, a. s.,  
oddelenie inej formy predaja, P. O. Box 183,  
Vajnorská 137, 830 00 Bratislava 3, tel. 02/444 588 21, 16,  
fax 02/444 588 19, e-mail: predplatne@abompkapa.sk

Vydavatel a redakční rada nenesou odpovědnost za obsah inzerátů ani jiných materiálů komerční povahy. Smluvní vztah mezi vydavatelem a předplatitelem se řídí všeobecnými obchodními podmínkami pro předplatitele. Předplatné se automaticky prodlužuje. Časopis je indexován v Bibliographia medica Československa. Časopis je zařazen do Seznamu recenzovaných neimpaktovaných periodik vydávaných v České republice.

**Tisk** Triangl, a. s.

Časopis vychází 19. 10. 2018  
číslo 3/2018, ročník 8  
MK ČR E 20347, ISSN 1805-0611

Přetisk a jakékoli šíření povoleno pouze se souhlasem vydavatele.

Inzerce ▼

01110700000





## Taltz v 1. volbě od 1. 8. 2018<sup>1</sup>

### PODMÍNKY ÚHRADY

#### 1. Léčba středně těžké až těžké psoriázy s PASI více než 10 u dospělých:

- kde nelze použít dva z následujících způsobů konvenční systémové léčby: acitretin, methotrexát, cyklosporin nebo fototerapii (PUVA či NBUBV) z důvodů nedostatečné účinnosti, intolerance či kontraindikace.

Ukončení léčby ixekizumabem nebo přímé převedení na další biologikum je indikováno v případě:

- nedosažení hodnoty PASI 75 po úvodních 4 měsících léčby nebo
- poklesu účinnosti zavedené léčby ixekizumabem pod PASI 50 nebo
- při účinnosti v intervalu PASI 50 – 75, je-li současně hodnota DLQI větší nebo rovna 5.

#### 2. Léčba středně těžké až těžké psoriázy s PASI více než 10 u dospělých pacientů, u kterých je zároveň splněno alespoň jedno z následujících kritérií:

- nedošlo k dosažení hodnoty PASI 50 po 3 resp. 4 měsících (podle druhu přípravku) předchozí biologické léčby;
- došlo k poklesu účinnosti zavedené biologické léčby pod PASI 50 nebo
- při účinnosti v intervalu PASI 50 – 75, je-li současně hodnota DLQI větší nebo rovna 5;
- je kontraindikována jiná biologická léčba, nebo
- je předchozí biologická léčba ukončena z důvodu nežádoucích účinků.

Ukončení léčby ixekizumabem nebo přímé převedení na další biologikum je indikováno v případě:

- nedosažení hodnoty PASI 50 po úvodních 4 měsících léčby nebo
- poklesu účinnosti zavedené léčby ixekizumabem pod PASI 50 nebo
- při účinnosti v intervalu PASI 50 – 75, je-li současně hodnota DLQI větší nebo rovna 5.

#### Zkrácené informace o léčivém přípravku:

▼ Tento léčivý přípravek podléhá dalšímu sledování. Žádáme zdravotnické pracovníky, aby hlásili jakákoli podezření na nežádoucí účinky prostřednictvím národního systému hlášení nežádoucích účinků.

TALTZ 80 mg injekční roztok v předplněném peru. **Účinná látka:** Ixekizumabum 80 mg v 1 ml. **Indikace:** Léčba středně těžké až těžké ložiskové psoriázy u dospělých, kteří jsou kandidáty pro systémovou léčbu. Léčba aktivní psoriatické artritidy (PsA) v monoterapii nebo v kombinaci s metotrexátem u dospělých pacientů, kteří nereagovali dostatečně nebo nesnášejí jednu či více terapií chorobu modifikujícím antirevmatikem (DMARD)\*. **Kontraindikace:** Závažná hypersenzitivita na léčivou látku nebo na kteroukoli pomocnou látku. Klinicky významné aktivní infekce (např. aktivní tuberkulóza). **Zvláštní upozornění:** Opatrnost u pacientů s klinicky významnou chronickou infekcí. Přípravek nutno vysadit, pokud léčba infekcí neodpovídá na standardní léčbu, a v léčbě přípravkem se nemá pokračovat, dokud infekce neustoupí. Taltz se nesmí podávat pacientům s aktivní tuberkulózou. Před nasazením přípravku u pacientů s latentní TBC zvažte antituberkulózní terapii. Existuje riziko časných i pozdních hypersenzitivních reakcí, včetně anafylaxe, angioedému a kopřivky\*. V případě závažné hypersenzitivní reakce ihned přípravek vysadte a zahajte odpovídající léčbu. Při léčbě přípravkem u pacientů se zánětlivým onemocněním tlustého střeva je nutné postupovat opatrně a pacienty sledovat. Taltz nemá být používán v kombinaci se živými vakcínami. Taltz obsahuje v jedné 80 mg dávce méně než 1 mmol sodíku. **Nežádoucí příhody:** Nejčastěji byly hlášeny reakce v místě injekčního podání a infekce horních cest dýchacích. Dále byly hlášeny plísňové infekce, herpes simplex, chřipka, rinitida, orální kandidóza, konjunktivita, celulitida, neutropenie, trombocytopenie, angioedém, anafylaxe, orofaryngeální bolest, nauzea, kopřivka, vyrážka, ekzém\*. Přibližně 1% pacientů s ložiskovou psoriázou mělo potvrzené neutralizující protilátky spojené se sníženou klinickou odpovědí. U přibližně 8% pacientů s PsA byly potvrzeny neutralizující protilátky, bez pozorovaného dopadu na účinnost léčiva\*. **Interakce:** Protizánětlivé terapie mohou ovlivnit hladiny CYP450 - proto nutno zvážit terapeutické monitorování léků metabolizovaných CYP450 s úzkým terapeutickým indexem (kupř. warfarin). **Dostupné lékové formy:** Balení s 2 předplněnými perami (každé pero s 80 mg ixekizumabu v 1 ml). **Dávkování a způsob podání: Ložisková psoriáza:** 160 mg ve formě subkutánních injekcí (dvě injekce po 80 mg) v týdnu 0 následované dávkou po 80 mg v týdnech 2, 4, 6, 8, 10 a 12. Poté udržovací terapie v dávkě 80 mg každé 4 týdny. **PsA:** 160 mg ve formě subkutánních injekcí (dvě injekce po 80 mg) v týdnu 0 následované dávkou po 80 mg každé 4 týdny. U pacientů s PsA a současnou středně těžkou až těžkou ložiskovou psoriázou je doporučené dávkování stejné jako u ložiskové psoriázy\*. Roztok se nesmí protřepávat. O dávkování u osob  $\geq 75$  let jsou k dispozici pouze omezené informace. **Těhotenství a kojení:** Taltz se doporučuje nepoužívat během těhotenství. Ženy ve fertilním věku mají během léčby a alespoň 10 týdnů po jejím ukončení používat účinnou antikoncepci. Je nutné rozhodnout, zda ukončit kojení nebo Taltz vysadit. **Podmínky uchovávání:** Uchovávejte v chladničce (2 °C – 8 °C). Chraňte před mrazem a před světlem. Taltz může být uchováván mimo chladničku po dobu až 5 dnů při teplotě do 30 °C. **Držitel rozhodnutí o registraci:** Eli Lilly Nederland B.V., Papendorpseweg 83, 3528 BJ Utrecht, Nizozemsko. **Registrační číslo:** EU/1/15/1085/002. **Poslední revize SPC:** květen 2018. • Výdej přípravku je vázán na lékařský předpis a přípravek je hrazen z veřejného zdravotního pojištění pouze v indikaci středně těžké až těžké ložiskové psoriázy. • Před předepsáním se prosím seznámte s úplným zněním Souhrnu údajů o přípravku – úplné znění obdržíte na [www.sukl.cz](http://www.sukl.cz) anebo na adrese: ELI LILLY ČR, s.r.o., Pobežní 12, 186 00 Praha 8, tel.: 234 664 111, fax: 234 664 891.

\* všimněte si prosím změn ve zkrácené informaci o léčivém přípravku

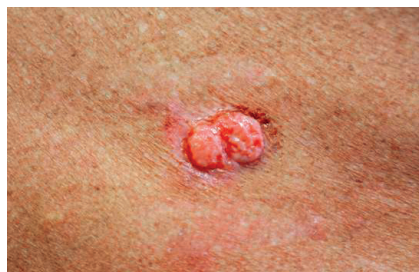



## PREDIKTIVNÍ HODNOTA NEGATIVNÍCH OKRAJŮ BIOPSIÍ BAZOCELULÁRNÍHO KARCINOMU: RETROSPEKTIVNÍ KOHORTOVÁ STUDIE

Bazocelulární karcinom (BCC) je nejčastějším kožním nádorem, jeho diagnózu verifikuje dermatohistopatolog. Při popisu nádoru jsou popisovány okraje, a pokud jsou negativní, ošetřující lékař ví, že byl nádor kompletně odstraněn a není třeba další terapie. Histopatologické hodnocení okrajů však nezahrnuje všechny okraje biopsie, a proto prediktivní hodnota stavu okrajů biopsie vzhledem k přítomnosti reziduální nemoci není dobře prostudována. Autoři Kimyai-Asadi a kol. ve své publikaci uvedli, že z celého okraje posoudí patolog jen 1,35 %. Navíc normálním procesem hojení po odběru biopsie může dojít ke zhojení reziduální léze BCC. Proto se autoři tohoto článku rozhodli provést studii hodnotící okraje biopsií BCC.

Provedli retrospektivní studii vzorků uchovávaných na svém pracovišti po dobu posledních 10 let mezi lety 2004–2015. V elektronické databázi nejprve vyhledali 395 případů, poté provedli opětovné stanovení diagnózy a dále se věnovali těm lézím, které splňovaly kritéria BCC s negativními okraji. Bloky prokrájeli, z každého bloku 14–17 řežů, a hodnotící patolog popsal přítomnost, pozici a histopatologický podtyp reziduálního nádoru. Výsledky statisticky zhodnotili.



Výsledky. Celkem z 300 biopstických vzorků byl diagnostikován BCC s negativními okraji, z toho ve 143 případech byl nádor excidován. Zbývajících 157 pacientů bylo buď řešeno odesláním k provedení mikrografické Mohsovy chirurgie, nebylo dále excidováno nebo se ztratili z dalšího sledování. Ze zařazených 143 případů byl reziduální BCC diagnostikován v 19 případech. Zbývajících 124 vzorků bylo systematicky prokrájeno. Ze všech 143 biopsií byla ve 34 (24 %) případech po přehodnocení nebo pečlivém prokrájení zjištěna rezidua BCC. Jednalo se většinou o superficiální bazaliom – 31 pacientů (91 %), po jednom

případu o nodulární či mikronodulární karcinom.

Autoři článku tak prokázali, že stav okrajů nádoru po excizi v rutinním vyšetření nemusí předpovědět skutečný stav reziduální nemoci, neboť je hodnoceno asi 1–2 % okrajů. I BCC s negativními okraji může někdy proto vyžadovat další léčbu. Doporučují, aby proto patologové zmínili, že hodnotili jen část okrajů excidovaného nádoru.

**WILLARDSON, HB., et al.** Predictive value of basal cell carcinoma biopsies with negative margins: A retrospective cohort study. *J Am Acad Dermatol*, 2018, 79, p. 42–46.

## ZÁNĚTLIVÁ ARTRITIDA U DĚTÍ S MORFEOU

Morfea má několik klinických podtypů, z nichž je u dětí nejčastější lineární. Zatímco se klasicky považuje morfea za onemocnění jen kožní, může být asociována s dalšími chorobami pojivové tkáně. Postižení kloubů se udává u 17–20 % pacientů. Nejčastěji se vyskytuje u lineárního a generalizovaného podtypu morfeje a závisí na rozsahu postižení kůže. Manifestuje se jako kontraktury a omezení hybnosti. Velká studie dětí s morfeou prokázala ve více než 25 % přítomnost artralgií a postižení kloubů i na jiných místech než jsou kožní léze. 11 % dětí mělo zánětlivou artritidu, proto se dá předpokládat, že toto onemocnění patří do skupiny systémových zánětlivých onemocnění.

Autoři provedli retrospektivní studii u dětí s morfeou mladších 18 let. Ve zdravotnické dokumentaci našli 53 dětí ve věku mezi 2–15 lety, v 11 případech (20,8 %) byla diagnostikována zánětlivá artritida (otok, erytém, omezení pohyblivosti a ranní ztuhlost kloubů). U všech pacientů se artritida rozvinula až po vzniku kožních lézí, průměrně za 1,2 roku. 7 (63,6 %) z 11 dětí mělo polyartritidu, 4 oligoartritidu. Proximální interfalangeální klouby a metakarpofalangeální klouby byly postiženy v 10 z 11 případů. Všechny děti měly artritidu na jiných místech než kožní postižení. V laboratorním vyšetření dominovala zvýšená hladina ANA protilátek u 8 z 10 dětí s artritidou oproti pacientům bez artritidy (8 z 21 případů). Jiné laboratorní odchylky v obou skupinách nebyly signifikantní. Léčba zánětlivé artritidy spočívala v podávání metotrexátu a u 3 dětí si pro nežádoucí vedlejší účinky vyžádala změnu medikace. Nejčastějším podtypem lokalizované sklerodermie byla lineární u 33 (62,2 %) pacientů, generalizovaná morfea charakterizovaná postižením více než 30 % povrchu těla byla u 4 nemocných. Zánětlivá artritida byla diagnostikována

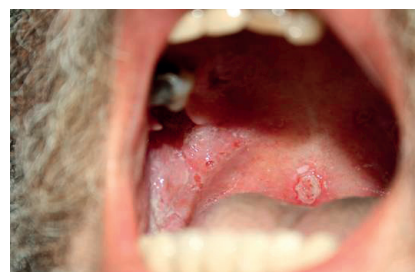u 2 dětí s morfeou v podobě plaků a v 9 případech jiných podtypů, včetně 3 ze 4 dětí s generalizovanou morfeou.

Mechanismus, jakým artritida souvisí s morfeou, není znám. Ve studiích byly zjištěny zvýšené hladiny interferonu gamma a interleukinu 17 (IL-17), navíc IL-17 byl prokázán v kůži u nemocných se systémovou sklerózou a v krvi a synovialis u pacientů se zánětlivou artritidou. Proto možná mají morfea u dětí a zánětlivá artritida podobnou imunopatologii, což by umožnilo více cílenou biologickou léčbu. V každém případě je třeba u dětí s morfeou věnovat větší pozornost muskuloskeletálnímu postižení.

**KASHEM, SW., et al.** Inflammatory arthritis in pediatric patients with morphea. *J Am Acad Dermatol*, 2018, 79, p. 47–51.

## PROSPEKTIVNÍ STUDIE SROVNÁVÁJÍCÍ PACIENTY S ČASNÝMI A POZDNÍMI RELAPSY PEMFIGU LÉČENÉ RITUXIMABEM

Pemfigus patří do skupiny autoimunitních nemocí mediovaných B-lymfocyty, je charakterizován vznikem puchýřů na kůži a sliznicích. Je to vzácné, život ohrožující onemocnění, jež postihuje 0,5–6,8 miliónů pacientů v Evropě a USA, v Africe 2,9–8,6 miliónů. Hlavními podtypy jsou pemphigus vulgaris (PV, 70 %) a pemphigus foliaceus (PF, 20 %). Autoprotilátky proti desmogleinu inhibují desmoglein (DSC) a vedou ke ztrátě soudržnosti keratinocytů. Hladina protilátek koreluje s tíží onemocnění. Rituximab je chimérická anti-CD-20 monoklonální protilátka, eliminuje B-lymfocyty exprimující CD20 z cirkulace po dobu 6–12 měsíců. Považuje se za léčebnou alternativu pro nemocné, kteří neodpovídají na terapii vysokými dávkami kortikosteroidů.



Cílem prospektivní studie bylo porovnat pacienty, kteří relabují po podání rituximabu časně, tj. do 12 měsíců, oproti těm, u kterých onemocnění propukne znovu za déle než 24 měsíců (pozdní relaps). Cílem bylo odhalit pre-



disponující faktory relapsů. Do studie bylo zařazeno 19 nemocných, u kterých nastal relaps onemocnění po vysazení systémových kortikosteroidů. Po úvodním vyšetření dostali pacienti dvakrát 1000 mg rituximabu v infúzi v odstupu 14 dnů. Současně byly podávány prednisolon 1 mg/kg/den a azathioprin 100 mg/den. Prednisolon a azathioprin byly postupně podle klinické odpovědi vysazeny. Pacienti byli sledováni v týdenním intervalu po dobu prvního měsíce a poté ve 2., 6., 12., 24. a 26. měsíci po prvním cyklu rituximabu. Relaps byl definován podle mezinárodního konsenzu jako vznik více než 3 lézí, které se spontánně nezhojily během týdne. V případě relapsu dostali pacienti druhý cyklus

rituximabu v den relapsu a za 14 dnů. Během relapsu byly stanovovány autoprotilátky anti-DSG3 a antiDSG1.

Do studie bylo zařazeno 14 pacientů s PV (10 žen a 4 muži) a pět s PF (2 ženy a 3 muži), ve věku 27–67 let. Onemocnění trvalo 1–17 let, jeho tíže byla hodnocena pomocí škály Pemphigus Disease Area Index (PDAI). Pacienti byli sledováni 26 měsíců po ukončení terapie rituximabem.

Výsledky. U pacientů nebyly pozorovány nežádoucí účinky léčby a u všech došlo ke zlepšení, a to až do doby relapsu. Průměrná doba k novému vzplanutí choroby byla  $17 \pm 6,76$  měsíců u pacientů s PV a  $10,75 \pm 3,3$  měsíců u PF. Nemocní byli rozděleni do tří skupin podle doby vzniku relapsu na časný, středně časný a pozdní.

Na základě sledování hladin autoprotilátek antiDSG1 a antiDSG3 a vyšetření hladin CD20 pozitivních lymfocytů autoři konstatovali, že pacienti s vysokou hladinou autoprotilátek antiDSG1 by měli být pečlivě sledováni během prvních 12 měsíců po léčbě rituximabem, neboť mohou vyžadovat jeho další podání (udržovací dávku).

**SALEH, MA.** *A prospective study comparing patients with early nad late relapsing pemphigus treated with rituximab.* J Am Acad Dermatol, 2018, 79, p. 97–103.

**Výběr a překlad**  
**prof. MUDr. Jana Hercogová, CSc.**



# Lékové kožní reakce

Svobodová K.

Čes. Dermatovenerol., 2018, 8, č. 3, s. 144–156

## SOUHRN

Kožní lékové reakce jsou častým klinickým projevem imunologicky i neimunologicky podmíněné odpovědi organismu na systémově či lokálně užitou látku. Klinický obraz lékových reakcí je mnohotvárný, kromě kožních příznaků mohou být i příznaky celkové, které jsou varovné z hlediska dalšího průběhu. Jediným kurativním postupem je vysazení léku. Další léčba je symptomatická a podpůrná.

## KLÍČOVÁ SLOVA

**léková reakce • imunopatologická reakce • idiosynkrazie • exantém • enantém • prick kožní testy • antihi-**  
**staminika**

## SUMMARY

### *Svobodova, K. Skin reactions to drugs*

Skin reactions to drugs are a common symptom of both immunologically and non-immunologically determined responses of the organism to systemic or topically used drugs. The clinical picture of drug reactions varies greatly. There can be systemic symptoms alongside skin symptoms, which are warning signs of further progression. The only curative solution is to discontinue the drug. Other treatment is symptomatic and supportive.

## KEY WORDS

**drug reactions • immunopathological reactions • idiosyncrasy • exanthema • enanthem • prick skin tests • antihis-**  
**tamines**

## DEFINICE

Kožní lékové reakce jsou častým klinickým projevem imunologicky i neimunologicky podmíněné odpovědi organismu na systémově či lokálně užitou látku. Většina lékových reakcí je založena na hypersenzitivním mechanismu způsobeném I., II., III., a IV. typem imunopatologické reakce. Neimunologicky podmíněné reakce jsou způsobeny např. idiosynkrazií, kumulací látky v organismu, iritací topicky podané-

ho léčiva, vzájemnou interakcí léčiv nebo interakcí s UV zářením apod.

## HISTORIE

Kožní lékové reakce jsou popisovány postupem času s vývojem nových léčiv stále detailněji. Jedny z prvních zmínek o imunopatologických procesech u lékových reakcí jsou zaznamenány v roce 1927 v periodiku Česká dermatologie 8. ročník v článku O idiosynkrazii kožní publikovaném profesorem Šambergerem. K výraznému rozvoji dermatoimunologie došlo ale až v posledních desetiletích, nicméně příznaky kožní toxicity jednotlivých látek při předávkování jsou známy již ze středověkého Egypta, například příznaky toxicity mědi nebo digitalisu. O hypersenzitivitě je zpracována významná práce podle Combse a Gella z roku 1963, která zahrnuje rozdělení imunopatologických kožních reakcí, které se uplatňují i u jiných diagnóz. Existuje také mnoho ka-

zuistik, které lze vyhledat v odborných periodících. Mezi prvními dostupnými v elektronické podobě lze uvést článek o vedlejších účincích sulfametyloxypridazinu českým lékařem MUDr. Dvořákem v periodiku Lékařská věda v zahraničí z roku 1963. Klasifikace jednotlivých polékových reakcí se ale detailněji rozvíjela až od 80. let, dospěla do dnešní podoby a nadále předpokládáme její další vývoj. Ve vyšetřovacích postupech pak k historicky nejstarším diagnostickým metodám patří prick kožní testy.

## EPIDEMIOLOGIE

Kůže je nejčastějším cílem pro vedlejší a zároveň nežádoucí lékové reakce. Nežádoucí kožní lékové reakce postihují 2–3 % všech hospitalizovaných pacientů a velmi často se týkají i velké skupiny ambulantních pacientů. Přesné údaje o incidenci nejsou k dispozici, výskyt těchto reakcí je relativně častý a má stoupající tendenci. Kožní

**Tab. 1** Mechanismy vzniku kožních lékových reakcí

<b>Imunologické mechanismy</b> (nepředvídatelné)	IgE dependentní/zprostředkované lékové reakce
	cytotoxické lékem indukované reakce
	imunokomplexy zprostředkované lékové reakce
	lékové reakce zprostředkované buněčnou aktivitou
<b>Neimunologické mechanismy</b> (některé známé a předvídatelné)	předávkování
	farmakologický vedlejší efekt
	toxická po dosažení kumulativní dávky
	opožděná toxicita
	interakce dvou a více léků
	individuální alterace metabolismu léku
	exacerbace léčeného či zcela jiného onemocnění
<b>Idiosynkrazie s možným imunologickým mechanismem</b> (nepředvídatelné)	DRESS
	toxická epidermální nekrolýza (TEN)/Stevensův-Johnsonův syndrom (SJS)
	lékové reakce modifikované HIV infekcí
	lékem indukovaný lupus erythematoses

Zdroj: WOLFF, K., JOHNSON, R. *Fitzpatrick's color atlas and synopsis of clinical dermatology*. The McGraw-Hill Companies. 2009. s. 554–559.





Tab. 2 Obecné aspekty vážné vedlejší lékové reakce

<b>Kožní projevy</b>	pálení a bolestivost kůže splyvající erytém až erythrodermie edém obličeje puchýře a epidermální poškození slizniční eroze nekróza palpačně hmatná purpura makulopapulózní exantém kopřivka edémy rtů a jazyka
<b>Systémové projevy</b>	febrilie lymfadenopatie zvracení průjmy artralgie stridor hypotenze viscerální postižení

Zdroj: BOLOGNIA, J., JORIZZO, J., SCHAFFER, J. *Dermatology*. Elsevier. 2012. 3th edition., s. 161.

lékové reakce mohou postihovat všechny věkové skupiny a může je vyvolat každý lék, nejčastěji to jsou penicilinová antibiotika (penicilin, ampicilin), kotrimoxazol, analgetika a antiepileptika.

U závažných lékových reakcí je incidence nižší. Z dostupných dat se jedná asi o 2/1 000 000 a incidence stoupá u skupin pacientů s imunodeficitem (pacienti s HIV/AIDS, po orgánové transplantaci či onkologičtí pacienti).

Riziko těchto lékových reakcí stoupá s věkem, postihnuty bývají o něco více ženy. Rizikovou skupinu tvoří také imunokompromitovaní pacienti a vliv na výskyt má i množství nově podávaných léků.

## ETIOPATOGENEZE

Díky známé patogenезi můžeme ACDR (Adverse Cutaneous Drug Reaction) rozdělit do tří velkých skupin na podkladě imunologické, neimunologické a idiosynkratické reakce (Tab. 1). Mnoho mechanismů vzniku však v současné době ještě není známo.

## KLINICKÝ OBRAZ

Klinická manifestace je závislá na jednotlivých typech lékové reakce. Při podezření na lékovou reakci je vždy vhodné postupovat podle vylučovacího mechanismu. Nesmíme opomenout skutečnost, že lékové exantémy mohou doprovázet celkové příznaky. Z celkových příznaků je

třeba upozornit na vznik febrilií, artragií, myalgií, dušnosti i poklesu krevního tlaku (Tab. 2).

Klinický obraz lékových reakcí je mnohotvárný. Projevu se řídícím nebo hustým výsevem různých kožních morf (makul, papul, vezikul, pomfů), které mohou být izolované nebo splyvající v nejrůznější tvary. U závažných reakcí se mohou objevit purpura, puchýře, nekróza, otoky sliznic i sekundární eroze na rtech.

Mohou být lokalizované na určitou oblast těla (trup, končetiny, vzácně obličej) nebo generalizovaně. Generalizovaný výsev je většinou symetrický, lokalizovaný po stranách trupu, na flexorových plochách končetin a často jej provází svědění. U některých typů lékových exantémů mohou být postiženy sliznice, tzv. enantémy. Nalezneme je především v dutině ústní a horních cestách dýchacích.

Lékové exantémy mohou napodobit infekční onemocnění dětského věku, lupus erythematodes, lichen, psoriázu apod. Proto musí být lékové reakce a jejich klinický obraz zahrnutý do diferenciální diagnostiky mnoha kožních chorob. Specifické klinické projevy a jejich terapie budou popsány u jednotlivých diagnóz.

## HISTOPATOLOGICKÝ NÁLEZ

Histopatologický náleží závisí na typu nežádoucí lékové reakce a není pro tuto diagnózu příliš charakteristický. U závažných

lékových reakcí může dojít až k exfoliaci a v histopatologickém obraze dochází ke ztrátě epidermis. Časné léze vykazují známky „interface“ dermatitidy.

## KLASIFIKACE LÉKOVÝCH KOŽNÍCH REAKCÍ

Kožní lékové reakce lze klasifikovat několika způsoby. Pro snadnější diagnostiku je lze rozdělit do dvou velkých skupin, kožní lékové reakce s celkovými příznaky a bez celkových příznaků. Nicméně je možné rozřadit i dle klinického nálezu kožní reakce, což se jeví jako optimální metoda k určení diagnózy a léčby (Tab. 3). ACDR lze klasifikovat samozřejmě i podle etiologie a patogeneze, což je pro klinického dermatologa méně přehledné. Nejčastější diagnózy budou popsány v samostatných kapitolách.

## PRŮBĚH

Závažnější průběh lékové reakce můžeme předpokládat u pacientů s rychle vznikajícím generalizovaným exantémem, edémy obličeje, palpovatelnou purpurou, puchýři, nekrózou kůže, exfoliací a cárovitým olupováním, edémem sliznic, erozemi na rtech a sliznicích. Varovné jsou i celkové příznaky. Těžký průběh lékových reakcí je vzácný, ale prognóza u pozdě započaté terapie je špatná a může ohrozit pacienta na životě.

## VYŠETŘENÍ

Laboratorně neexistují přesná kritéria, kdy pomýšlet na polékovou hypersenzitivní reakci, ale některé změny především v krevním obraze mohou být dobrým vodítkem ke stanovení diagnózy. Můžeme pozorovat elevaci eozinofilů, jejichž hodnoty dosahují v některých případech až na 1000/μl. Dále je patrná i lymfocytóza, především ze skupiny atypických lymfocytů. V biochemii nacházíme abnormální elevaci jaterních parametrů, především transferáz.

Po odeznění reakce je možno provádět kožní testy (prick testy, skarifikační testy, epikutánní testy), u reakcí prvního typu ale hrozí riziko anafylaktické reakce. V indikovaných případech lze provést expoziční test s daným léčivem. V laboratorních metodách má význam pouze stanovení specifického IgE proti antigenním determinantám penicilinu, ostatní testy mají malou výpovědní hodnotu nebo zatím nejsou standardizovány (testy aktivity bazofilů u alergií I. typu, blastické transformace lymfocytů u alergií IV. typu).



**Tab. 3** Klasifikace lékových reakcí dle klinického nálezu a morfologie

Typ enantému	Vyvolávající léky (obecně)	Poznámka
akneiformní exantémy	kortikosteroidy, anabolické steroidy, antikoncepce, halogeny, danazol, isoniazid, lithium, EGFR inhibitory	
alopecie indukovaná léky	chemoterapeutika, TNF- $\alpha$ inhibitory	
anafylaxe, anafylaktoidní reakce	antibiotika, extrakty alergenů, radiokontrastní látky, monoklonální protilátky	nejzávažnější typ ACDR nastupující v minutách až hodinách po orálním či parenterálním podání
bulózní exantémy	naproxen, nalidixová kyselina, furosemid, oxaprozin, penicilamin, piroxicam, tetracykliny	zahrnuje fixní lékovou reakci, SJS, TEN, porfyrie, pseudoporfyrie, lékem indukovaný pemfigoid, pemfigus a IgA lineární dermatózu
dermatomyozitidě podobné exantémy	penicilamin, NSAID léky, karbamazepin	
DHS (drug hypersensitivity syndrome)	antiepileptika, sulfonamidy aj.	
erythema multiforme, Stevensův-Johnsonův syndrom, toxická epidermální nekrolýza	antikonvulziva, sulfonamidy, allopurinol, NSAID (např. piroxicam) aj.	
erythema nodosum	sulfonamidy, jiné antibakteriální látky, analgetika, perorální antikoncepce, granulocyt-colony stimulující faktor (G-CSF)	
exfoliativní dermatitidy a erythrodermie	sulfonamidy, antimalarika, fenytoin, penicilin	
fixní lékový exantém	tetracykliny, sulfonamidy, metronidazol, nystatin, barbituráty	
hyperpigmentace indukovaná léky	amidaron, minocyklin, zidovudin, hydantoin, cytotoxické léky, těžké kovy, chlorpromazin, bleomycin	
hypertrichóza a trichomegalie indukovaná léky	cyklosporin, EGFR inhibitory	
makulopapulózní exantémy	hydroxychlorochin	nejčastější léková reakce, iniciálně při první expozici léku vzniká obvykle po 7-14 dnech užívání léku
nekróza indukovaná léky	nystatin	
lichenoidní exantémy	NSAID, salicyláty, fencetin	
lékem vyvolaný lupus erythematoses	TNF- $\alpha$ inhibitory, itraconazol, statiny, barbituráty	
fototoxické a fotoalergické dermatitidy	tetracykliny, chinolony, NSAID (např. ketoprofen), chemoterapeutika, imunosupresiva (např. cyklosporin)	
pityriasis rosea podobné exantémy	zlato, ACE inhibitory, TNF- $\alpha$ inhibitory aj.	
pseudolymfomy	fenytoin, karbamazepin, allopurinol, antidepresiva, benzodiazepiny, antihistaminika, beta blokátory, cyklosporin	papulózní erupce histologicky imitující lymfom
pseudoporfyrie	tetracykliny, furosemid, naproxen	
psoriaziformní exantémy	antimalarika, beta blokátory, lithium a jeho soli, NSAID, interferon, penicilamin, methylodopa	
purpura	penicilin, sulfonamidy, quinín, isoniazid	





pustulózní exantémy (AGEP)	ampicilin, amoxicilin, makrolidy, tetracykliny, beta blokátory, antiarytmika	
sérová nemoc	intravenózní imunoglobuliny, antibakteriální látky, bovinní albumin, cefprozil, bupropion, minocyklin, rituximab, infliximab	vzniká 5–21 dní po iniciační expozici léku
sklerodermii podobné reakce	penicilamin, bleomycin, bromocryptin, valproát, docetaxel aj.	
Sweetův syndrom	perorální kontraceptiva, minocyklin, imatinib, trimethoprim	
vaskulitida	alopurinol, penicilamin, isotretionin, cefaclor, hydralazin	
urtikárie, angioedém	aspirin, kodein, penicilin, opiáty, amfetamin, atropin, infliximab, radiokontrastní látky, ACE inhibitory aj.	druhá nejčastější léková reakce, obvykle do 36 hodin po expozici

Zdroj: WOLFF, K., JOHNSON, R. *Fitzpatrick's color atlas and synopsis of clinical dermatology*. The McGraw-Hill Companies, 2009, p. 554–559.

## DIAGNOSTIKA VE SCHÉMATU (OBR. 1)

### DIFERENCIÁLNÍ DIAGNOSTIKA

V diferenciální diagnóze zvažujeme široké množství kožních onemocnění vzhledem k polymorfnímu vzhledu polékových projevů. Diagnostika polékové reakce je často obtížná. Nejobtížnější je odlišení od paravirových exantémů. Diferenciální diagnóza se ale odvíjí od typu polékové reakce dle klasifikace výše. Obrazně řečeno nelze srovnávat polékovou purpuru a polékový makulopapulózni exantém. Záleží i na typu imunopatologického procesu, který daný užitý lék vyvolá.

### TERAPIE

Včasná diagnóza je zásadní pro terapii lékových reakcí. Jediným kurativním postupem je vysazení léku. Další léčba je pouze symptomatická a podpůrná.

Lék, který vysazujeme a který je pro pacienta nezbytný, je nutné nahradit lékem stejného účinku z jiné chemické skupiny.

### MEDIKAMENTÓZNÍ (ZEVNÍ LÉČBA, CELKOVÁ LÉČBA) TERAPIE

K urychlení regrese se podávají perorálně antihistaminika 2. generace, především cetirizin, levocetirizin a desloratadin. U závažnějších případů volíme podání parenterální, u antihistaminik intramuskulárně bisulepin. U velmi těžkých průběhů je možnost podávání kortikosteroidní terapie. Podání adrenalinu volíme pouze u symptomů anafylaktického šoku. Zevní terapie je pouze podpůrná a užívají se tekuté pudry s mentolem nebo středně účinná kortikosteroidní externa v jakémkoliv vehikulu.

### PROFYLAXE

Profylaxe spočívá ve vynechání lékové chemické skupiny, která je odpovědná za lékovou reakci i v budoucnu. Důraz se klade na edukaci pacienta, jak se zachovat, pokud se situace opakuje. Měl by mít i vlastní pohotovostní balíček a být dobře obeznámen s danou podezřelou lékovou skupinou.

### PREVENCE

Prevence před prvním podáním léku není možná. Vycházet můžeme pouze z rodinné alergické anamnézy, ze které si můžeme jednotlivá fakta odvodit.

### PROGNÓZA

Prognóza závisí na závažnosti lékové reakce a rozsahu kožních erupcí, také na tom, zda se podaří vyvolávající lék rychle eliminovat. Musíme zvážit i celkový stav a komorbiditu pacienta, eventuálně postižení vnitřních orgánů. Mírnější formy lékových exantémů ustupují obvykle do 1 týdne po vysazení vyvolávajícího léku, těžké mohou trvat několik týdnů i měsíců.

### LEGISLATIVA

Povinnost nahlásit SÚKL závažný nebo neočekávaný nežádoucí účinek danou zákonem o léčivech mají kromě zdravotnických pracovníků (lékařů, lékárníků, zdravotních sester atd.) také držitelé rozhodnutí o registraci a další provozovatelé. Nežádoucím účinkem léčivého přípravku se rozumí odezva na léčivý přípravek, která je nepříznivá a nezamýšlená. Nežádoucí účinky léčivých přípravků se rozlišují zejména na:

- a) závažné nežádoucí účinky, které mají za následek smrt, ohroží život, vyžadují hospitalizaci nebo prodloužení probíhající hospitalizace, mají za následek trvalé či významné poškození zdraví nebo omezení schopnosti nebo se projeví jako vrozená anomálie či vrozená vada u potomků (§3 odst. 4 písm. a),
- b) neočekávané nežádoucí účinky, jejichž povaha, závažnost nebo důsledek jsou v rozporu s informacemi uvedenými v souhrnu údajů o přípravku u registrovaného léčivého přípravku nebo jsou v rozporu s dostupnými informacemi, například se souborem informací pro zkoušejícího u hodnoceného léčivého přípravku, který není registrován (§3 odst. 4 písm. b).

## MAKULOPAPULÓZNÍ KOŽNÍ LÉKOVÉ EXANTÉMY

### DEFINICE

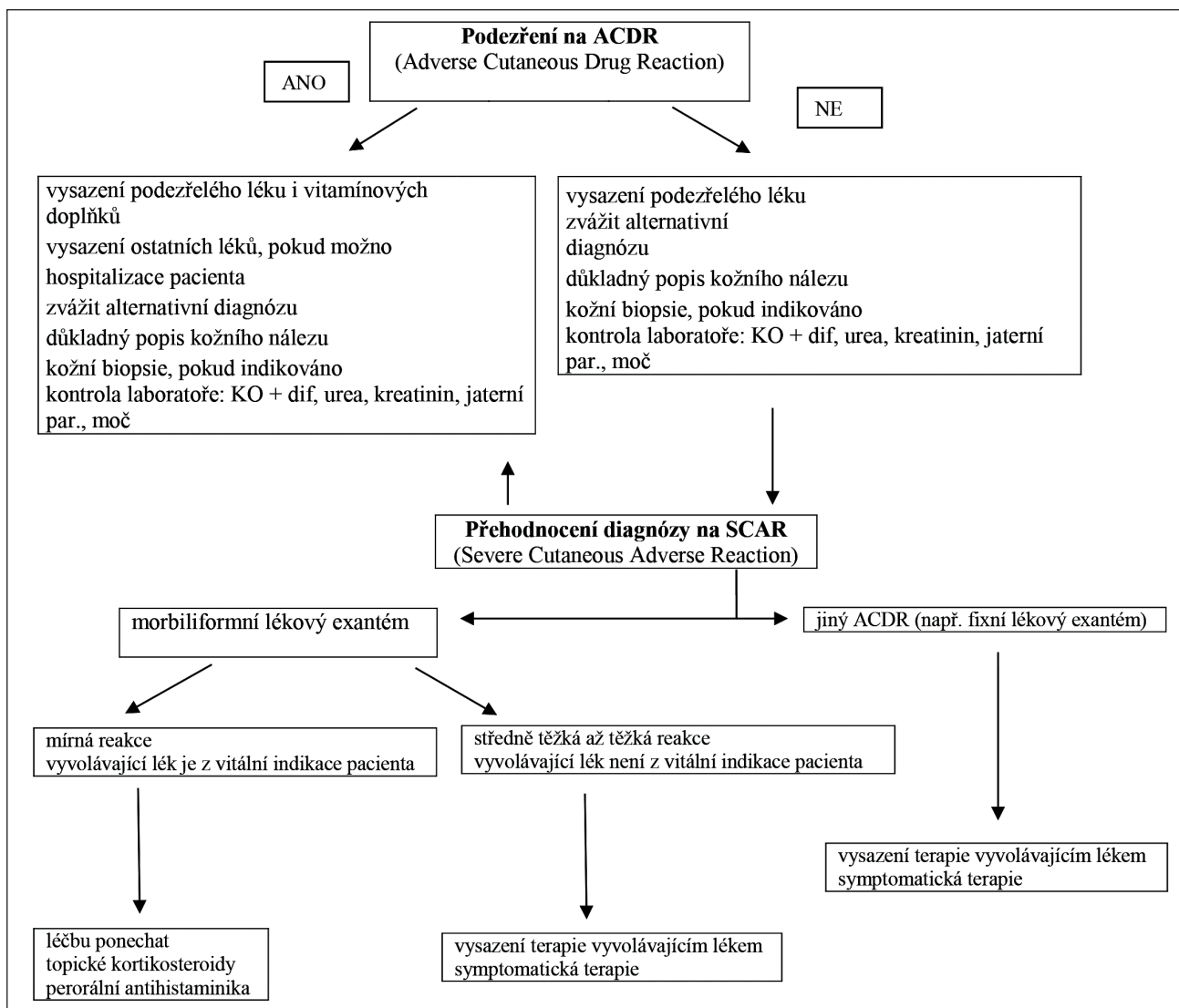
Makulopapulózni kožní lékový exantém je vedlejší hypersenzitivní reakcí organismu na perorálně či parenterálně podávané léčivo. Tento typ kožního exantému je podobný virovému exantému spalniček. Zřídka vídáme u pacientů systémové postižení.

### HISTORIE

Historické záznamy o morbiliformních lékových reakcích se popisují spíše v kauzistikách. V současné literatuře jsou však popsány ve většině dermatologických i interních učebnic.

### EPIDEMIOLOGIE

Tento exantém je méně častý v dětském věku, jinak je na věku nezávislý. Jedná se o nejčastější typ kožního lékového exantému.



**Obr. 1** Algoritmus postupu při podezření na polékový exantém  
Zdroj: BOLOGNIA, J., JORIZZO, J., SCHAFFER, J. *Dermatology*. 3th edition. Elsevier, 2012, p. 161.

## ETIOPATOGENEZE

Existuje velké množství léčiv, která mohou vyvolat tento typ lékového exantému (Tab. 4).

Velmi často lze pozorovat zpožděnou hypersenzitivitu s makulopapulózním exantémem po užití léku při mononukleóze vyvolané virem Epstein-Barr (EBV) či cytomegalovirem (CMV).

## KLINICKÝ OBRAZ

Klinickým projevem jsou makuly či papuly velikosti od několika milimetrů až do 1 cm (Obr. 2). Mohou mít světle i sytě červenou barvu, tvarem jsou polymorfní, slívající se v polycyklický erytém, v raritních případech až v erythrodermii. Ojedinele lze pozorovat i purpuru na dolních končetinách.

Deskvamace v počátku onemocnění není patrna, objevuje se až během regrese exantému. Distribuce je především v embolizačních lokalizacích, a to na laterálních stranách trupu a na horních i dolních končetinách. Postiženy bývají i intertriginózní oblasti, axily, třísla a pod prsy. Exantém pozorujeme také především na bukové sliznici. Exantém se objevuje 2-3 dny po podání při časně hypersenzitivní reakci u pacienta, který se v minulosti s danou látkou již setkal. Pozdní hypersenzitivní reakce se nejčastěji vyskytuje v širším časovém intervalu mezi prvním dnem podání až třemi týdny po počátku podávání léku. Velmi důležité je myslet na situaci, ve které pacient léčivo neužívá až dva týdny (např. u penicilinu).

Tyto hypersenzitivní reakce je možné vidět i ve specifických situacích. Jednou z nich je cytomegalovirová či EB-virová mononukleóza a podání ampicilinového či amoxicilinového antibiotika. Další specifickou kombinací, která vyvolá makulopapulózní exantém, je HIV infekce a léčba sulfonamidy. Existují i zkřížené reakce, velmi známá je zkřížená hypersenzitivita penicilinových antibiotik a cefalosporinů.

## HISTOPATOLOGICKÝ NÁLEZ

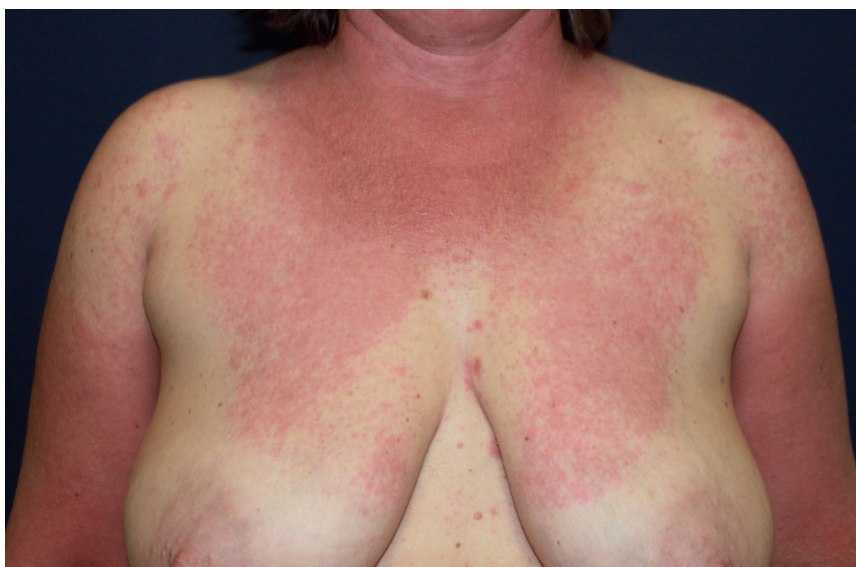Polékové morbiliformní reakce mají často nespecifický vzhled, pro stanovení diagnózy jsou nutné další klinické informace. Histopatologický nálezu je velmi podobný nálezu u paravirových exantémů. Nacházíme mírný perivaskulární lymfo-





**Tab. 4** Léky indukující makulopapulózní lékový exantém

<b>Antibakteriální látky</b>	penicilin, sulfonamidy, tetracykliny, chloramfenikol, isoniazid, erythromycin, streptomycin, nitrofurantoin
<b>Antiuratika</b>	alopurinol
<b>Antiepileptika</b>	karbamazepin, barbituráty
<b>NSAID</b>	
<b>Anxiolytika, analgetika, hypnotika</b>	benzodiazepiny, barbituráty
<b>Antikonvulziva</b>	hydantoin



**Obr. 2** Morbiliformní toxoalergická reakce na sulfamethoxol trimethoprim

cytární infiltrát, edém papilárního koria, ojediněle eozinofily.

#### PRŮBĚH

Průběh těchto lékových reakcí závisí především na klinickém stavu pacienta. U pacientů s mnoha komorbiditami nebo imunodeficitem je vždy závažnější a rekonvalescence trvá déle.

#### VYŠETŘENÍ

V krevním obraze nacházíme eozinofilii, zřídka i leukocytózu.

#### DIFERENCIÁLNÍ DIAGNÓZA

Diagnostika zahrnuje pečlivou anamnézu, která je v tomto případě klíčová. Anamnesticky užívané léky jsou nejdůležitějším vodítkem.

#### TERAPIE

Hlavním krokem je přerušení terapie vyvolávajícím lékem, v případě nutnosti nahrazení jinou lékovou skupinou. Indikace k přerušeni jsou kopřivka, obličejový

edém, enantém, febrilie, lymfadenopatie či extenzivní purpura. Symptomatická terapie je druhým důležitým krokem. Užívají se perorálně antihistaminika, lokálně aplikujeme kortikosteroidní externa. O systémovém podání kortikosteroidů uvažujeme při celkových příznacích doprovázejících exantém. Docílíme jimi rychlejší remisi onemocnění.

#### PROFYLAXE A PREVENCE

Profylaktické opatření je opětovné nepodání stejného léčiva nebo léčiva ze stejné

chemické skupiny pacientovi. Zásadní je však včasné rozpoznání lékové reakce.

#### PROGNÓZA

Prognóza tohoto onemocnění je dobrá, k remisi ale nedochází recentně po přerušeni terapie. Exantém po vysazení vyvolávající terapie často progreduje i několik dní. Regrese onemocnění závisí na závažnosti a rozsahu polékové hypersenzitivní reakce. V rámci preventivních opatření je doporučeno pacientovi nošení tzv. průkazu alergika, kde jsou obsaženy informace o jeho hypersenzitivitě na daná léčiva.

#### LEGISLATIVA

Povinnost hlášení nežádoucí reakce je shodná s legislativními nařízeními u souhrnné kapitoly Lékové kožní reakce.

### LÉKOVÝ HYPERSENZITIVNÍ SYNDROM (DRUG HYPERSENSITIVITY SYNDROME, DHS)

#### DEFINICE

DRESS je velmi vážnou idiosynkratickou kožní nežádoucí polékovou reakcí s febriliemi, exantémem a viscerálním postižením. Patří do skupiny těžkých kožních nežádoucích reakcí SACDR.

#### HISTORIE

Zkratka DRESS vznikla až v posledních letech, nicméně idiosynkratické reakce jsou známy již desítky let. V posledních letech došlo k detailnímu popisu této skupiny polékových reakcí.

#### EPIDEMIOLOGIE

Tato léková reakce je pozorována ve zvýšené incidenci u černé rasy, pokud je vyvolána antiepileptiky.

#### ETIOPATOGENEZE

V patogenezi je uvažováno o spuštění kaskády autoimunitních procesů, které mohou postihnout kterýkoli viscerální systém. Nejčastější etiologie je uvedena v tabulce 5.

**Tab. 5** Léky indukující DHS/DRESS

<b>Antikonvulziva</b>	karbamazepin, lamotrigin, fenobarbital, fenytoin
<b>Antiretrovirotika</b>	indinavir, nevirapin
<b>Sulfonamidy</b>	dapson, sulfasalazin
<b>Další antibakteriální látky</b>	minocyclin, nitrofurantoin
<b>Ostatní</b>	valdecoxib, mitoxantron, vismodegib, alopurinol



## KLINICKÝ OBRAZ

Při klinickém vyšetření je patrná symetrická lymfadenopatie a při viscerálním postižení dominuje hepatitida, intersticiální nefritida či intersticiální pneumonitida. Z dermatologického hlediska pozorujeme morbiliformní exantém na obličeji, horní polovině trupu a horních končetinách. Následně však mohou tyto projevy progredovat v eroze nejen na kožním povrchu, ale i na sliznicích (např. cheilitida, faryngitida aj.). Někdy pozorujeme i periorbitální edém a purpuru na dolních končetinách. Histopatologicky je patrný lymfocytární infiltrát, nespecifický pro danou diagnózu. Existují také kazuistiky o navození autoimunitní hemolytické anémie, autoimunitní panuveitidy, autoimunitní thyreoidy a další. Tato závažná reakce vzniká po 1. aplikaci až za 2–6 týdnů.

## HISTOPATOLOGICKÝ NÁLEZ

Histopatologický obraz není specifický. Je nutná klinicko-patologická korelace.

## PRŮBĚH

Průběh je poměrně závažný vzhledem k systémovému postižení. U polymorbidních pacientů může být až fatální.

## VYŠETŘENÍ

Laboratorně lze v krevním obraze pozorovat leukocytózu, zvláště velmi vysoké hodnoty eozinofilů a periferních atypických lymfocytů. Dále pozorujeme elevaci jaterních a renálních parametrů při nefritidě či hepatitidě.

## DIFERENCIÁLNÍ DIAGNÓZA

DHS lze zaměnit s jakýmkoli jiným lékovým exantémem ze skupiny makulopapulózniích exantémů. V časně fázi DHS odlišujeme virové exantémy, především spalničkový či zarděnkový exantém. V pozdní fázi nálezu imituje sérovou nemoc, Henochovu-Schönleinovu purpuru nebo vaskulitidu. Při lymfadenopatii pomýšlíme na CMV či EBV mononukleózu.

## TERAPIE

V léčbě DHS je nutné identifikovat vyvolávající lék a přerušit jeho užívání. U DHS užíváme vysoce potentní topické glukokortikoidy dvakrát denně. Systémově aplikujeme perorálně či parenterálně glukokortikoidy a antihistaminika. Ukončujeme při zlepšení klinických i laboratorních parametrů.

## PROFYLAXE A PREVENCE

Profylaktické opatření je opětovné nepodání stejného léčiva nebo léčiva ze stejné

chemické skupiny pacientovi. Zásadní je však včasné rozpoznání lékové reakce.

## PROGNÓZA

U této závažné diagnózy je popsána až 10% mortalita u neléčeného a nerozpoznaného DHS.

## LEGISLATIVA

Povinnost hlášení nežádoucí reakce je shodná s legislativními nařízeními pro lékové kožní reakce.

## SÉROVÁ NEMOC (SS) A REAKCE PODOBNÉ SÉROVÉ NEMOCI (SERUM SICKNESS - LIKE REACTION, SSLR)

## DEFINICE

Sérová nemoc je reakce imunologické přecitlivělosti po užití léků či jiných xenogenních bílkovin s tvorbou imunokomplexů (reakce III. typu) a jejich usazováním v kloubech, cévách aj.

## HISTORIE

Pojem „sérová nemoc“ se v odborných článcích začíná objevovat v polovině 80. let, a to nikoliv v dermatologických, nýbrž v alergologických periodících.

## EPIDEMIOLOGIE

Sérová nemoc i reakce podobné sérové nemoci nejsou závislé na věku ani pohlaví.

## ETIOPATOGENEZE

Mezi vyvolávajícími léky sérové nemoci a reakce podobné sérové nemoci bývají antibiotika, antidepresiva, antimykotika i například biologická léčba (Tab. 6). V patogenezi se uplatňuje tvorba imunokomplexů, jak již bylo uvedeno v úvodu kapitoly.

## KLINICKÝ OBRAZ

Sérová nemoc se projevuje bolestmi kloubů (artritida, polyartritida) a kožními příznaky – kopřivkou, vaskulitidou, eventuálně i jiným typem exantému. Dalším průvod-

ním jevem může být horečka či proteinurie a oligurie. Přidružit se mohou však i jiné interní klinické příznaky jako myalgie a neuralgie.

Pokud byl pacient již senzibilizován vyvolávající látkou, lze očekávat dva typy reakce. Jestliže byla vyvolávající látka podána v intervalu déle než jeden rok po prvním podání, sérová nemoc se vyvine po 2–7 dnech. Jestliže je aplikace provedena recentně po prvním podání, očekáváme riziko anafylaktického šoku (anafylaxi způsobenou imunokomplexy).

U reakce podobné sérové nemoci jsou klinické projevy obdobné, ale mnohem častěji se jedná o exantém oproti interním komplikacím.

## HISTOPATOLOGICKÝ NÁLEZ

Histopatologický obraz není specifický. Je nutná klinicko-patologická korelace.

## PRŮBĚH

Průběh je méně závažný než u DRESS. Interní komplikace mohou vzácně ohrozit těžce polymorbidní pacienty.

## VYŠETŘENÍ

Vzhledem k tvorbě imunokomplexů laboratorně detekujeme depozita CIK (cirkulujících imunokomplexů). Reakce podobná sérové nemoci je laboratorně bez elevace CIK, ale klinické projevy jsou stejné. V krevním obraze lze pozorovat mírnou leukocytózu, především eozinofilii.

## DIFERENCIÁLNÍ DIAGNÓZA

Při diferenciální diagnóze uvažujeme podle typu exantému. Sérovou nemoc můžeme zaměnit s postalimentární kopřivkou, virovými exantémy či angioedémem.

## TERAPIE

Terapie této choroby je symptomatická. Jako u většiny lékových reakcí je důležité předejít opětovnému podání. Lékem volby jsou glukokortikoidy, především při projevech angioedému a kopřivkových pomfů.

**Tab. 6** Léky indukující sérovou nemoc a reakce podobné sérové nemoci

<b>Antibakteriální léčiva</b>	ceftriaxon, cefuroxim, ciprofloxacín, klaritromycin, minocyklin, sulfonamidy, peniciliny, metronidazol
<b>Antidepresiva</b>	fluoxetin, bupropion
<b>Antikonvulziva</b>	karbamazepin, fenytoin
<b>Antimykotika</b>	itrakonazol
<b>Anti-TNF-<math>\alpha</math> a další biologická léčba</b>	infliximab, rituximab





## PROFYLAXE A PREVENCE

Profylaktické a preventivní opatření je opětovně nepodání stejného léčiva nebo léčiva ze stejné chemické skupiny pacientovi. Zásadní je však včasné rozpoznání lékové reakce.

## PROGNÓZA

Většina imunokomplexových reakcí pomine s eliminací zdroje antigenů.

## LEGISLATIVA

Povinnost hlášení nežádoucí reakce je shodná s legislativními nařízeními pro lékové kožní reakce.

## LÉKY INDUKOVANÝ LUPUS ERYTHEMATODES (DRUG INDUCED LUPUS, DIL)

### DEFINICE

Léky indukovaný lupus je definován jako systémové autoimunitní onemocnění vyvolané léky s polyartralgii, myalgiemi, febriliemi či subfebriliemi a hubnutím. Zřídka lze diagnostikovat nefritidu, vaskulitidu a neurologické postižení.

### HISTORIE

Odborné články o polékovém lupus erythematoses vznikaly přibližně od 60. let. Mezi prvními publikacemi je několik o vzniku lupus like syndromu po antituberkulotických po antikonvulzivní terapii.

### EPIDEMIOLOGIE

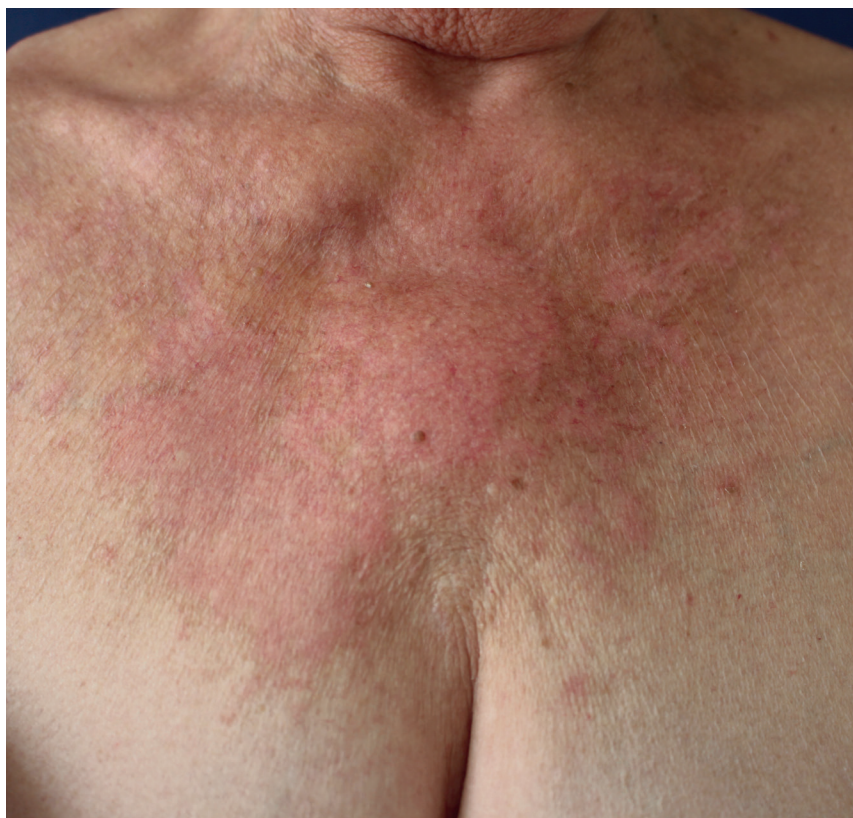Tato diagnóza je na věku a pohlaví nezávislá.

### ETIOPATOGENEZE

V etiologii tohoto onemocnění se uplatňuje široké spektrum léků. V současné době je DIL vedlejším příznakem nejnovější terapie inhibitory TNF- $\alpha$ , které se užívají například v revmatologii, dermatologii nebo gastroenterologii (Tab. 7).

### KLINICKÝ OBRAZ

Kožní postižení se nemusí u této diagnózy projevovat vždy, jinak onemocnění imituje kožní nález jako při diskoidním erythematosu (Obr. 3). Neměly by se však opomenout



Obr. 3 Léky indukovaný lupus erythematoses po golimumabu

i další možné kožní nežádoucí projevy, jako je kopřivka, purpura nebo erythema nodosum. Systémové i kožní projevy mohou vzniknout až po týdnech terapie vyvolávajícím lékem. Symptomy jsou však podobné SLE, zahrnují bolesti kloubů a svalů, febrilie a v neposlední řadě i specifický motýlovitý enantém. Příznaky se zlepšují do dnů až týdnů od vysazení vyvolávající léčby.

### HISTOPATOLOGICKÝ NÁLEZ

Histopatologický obraz je velmi podobný při subakutním nebo chronickém lupus erythematoses, především vakuolární degenerace bazální vrstvy a také perivaskulární a peridnexální lymfocytární infiltrát. Přímou imunofluorescencí v odebrané biopsii se nepodaří většinou prokázat anti-Ro ani anti-La protilátky mezi buňkami bazální vrstvy.

### PRŮBĚH

Průběh onemocnění odpovídá průběhu lupus erythematoses.

### VYŠETŘENÍ

Diagnostická kritéria se laboratorně liší od systémového lupus erythematoses. V imunologickém vyšetření totiž na rozdíl od SLE nenalezneme anti-ds-DNA protilátky.

### DIFERENCIÁLNÍ DIAGNÓZA

V případě této diagnózy je klíčová anamnéza užití léku, který by mohl být odpovědný za obtíže pacienta. Odlišujeme diskoidní i systémový lupus erythematoses. Spolupráce s pacientem je pro stanovení tohoto onemocnění velmi důležitá.

### TERAPIE

Lék, který vyvolal DIL, musí být vysazen. Ve většině případů nelze pokračovat v podávání.

### PROFYLAXE A PREVENCE

Profylaktické a preventivní opatření je opětovně nepodání stejného léčiva nebo léčiva ze stejné chemické skupiny pacientovi. Zásadní je však včasné rozpoznání lékové reakce.

Tab. 7 Léky indukující lupus erythematoses

Antibakteriální látky	minocyklin
Statiny	
Anti-TNF- $\alpha$	infliximab, etanercept, adalimumab, golimumab
Antiarytmika	prokainamid, blokátory kalciového kanálu
Vazodilatancia	hydralazin

**Tab. 8** Léky indukující fixní lékový exantém

<b>Antibakteriální látky</b>	tetracykliny, sulfonamidy, metronidazol
<b>Antimalarika</b>	hydroxychlorochin
<b>Antimykotika</b>	nystatin
<b>Protizánětlivé léky</b>	NSAID, salicyláty, fenacetin
<b>Antipsychotika</b>	barbituráty
<b>Perorální antikoncepce</b>	

**PROGNÓZA**

U tohoto exantému dochází ke spontánní regresi projevů po vysazení příslušného léku v rámci několika dní až týdnů.

**LEGISLATIVA**

Povinnost hlášení nežádoucí reakce je shodná s legislativními nařízeními pro lékové kožní reakce.

**FIXNÍ LÉKOVÝ EXANTÉM (ERYTÉM)**
**DEFINICE**

Fixní léková erupce je definována jako vdejší kožní exantém po užití léku, který vzniká vždy ve stejné lokalizaci, nejčastěji jako solitární makula nebo plak. V čase se může postupně měnit či se objevovat intervalově, vždy v závislosti na užití léku.

**HISTORIE**

Jedny z nejstarších zmínek o polékových reakcích patří právě publikacím o fixním lékovém exantému ze 40. let. O působení arzenu na vznik fixního lékového exantému je psáno již v roce 1946 v periodiku Archives of dermatology and syphilology.

**EPIDEMIOLOGIE**

Tato diagnóza je na věku a pohlaví nezávislá.

**ETIOPATOGENEZE**

Patogeneze je v současné době neznámá. Na etiologii se podílí velké spektrum léků (Tab. 8).

**KLINICKÝ OBRAZ**

Specifickým kožním nálezem je ostře ohraničená kruhová či oválná makula vyskytující se několik hodin po užití vyvolávajícího léku (Obr. 4). Iniciálně vzniká erytém červené až lividní barvy. Nejčastěji se léze vyskytuje solitárně, ale může dojít k jejímu rozšíření. V centru léze je možné naléznout i bulu, v okolí i edém. Zřídka dochází k erozi po perforaci buly se subjektivní bolestivostí a pálením v místě projevu. Postiženy bývají periorbitální a periorální oblasti, dále oblasti genitálu a také sliznice orofaryngu.

**HISTOPATOLOGICKÝ NÁLEZ**

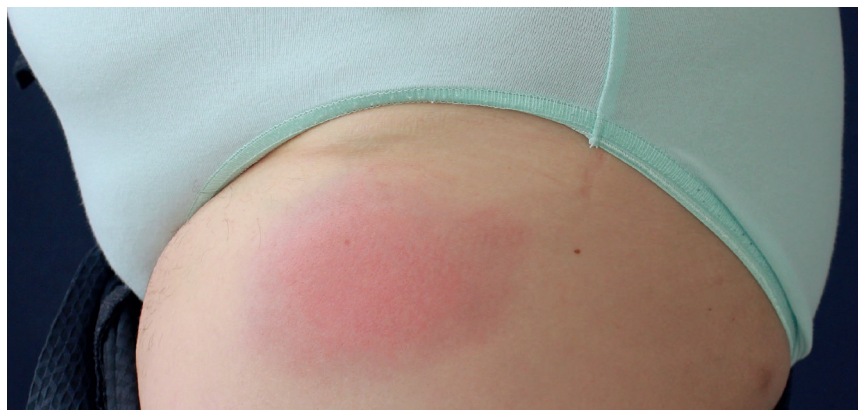Histopatologický obraz není specifický, při častých recidivách jsou patrné melanofágy v dermis. Je nutná klinicko-patologická korelace.

**PRŮBĚH**

Průběh je při užívání léku vždy stejný, vzniká během hodin po užití.

**VYŠETŘENÍ**

V krevním obraze i biochemii je nález bez patologie, nicméně lze užít patch test s expozicí suspektním lékem.


**Obr. 4** Fixní lékový exantém

**DIFERENCIÁLNÍ DIAGNÓZA**

U solitární léze pomýšlíme na herpetickou infekci. Při vícečetných lézích zvažujeme SJS nebo TEN. U slizničních projevů nesmíme opomenout aftózní stomatitidu, herpetickou gingivostomatitidu nebo erythema multiforme.

**PROFYLAXE A PREVENCE**

Profylaktické a preventivní opatření je opětovné nepodání stejného léčiva nebo léčiva ze stejné chemické skupiny pacientovi. Zásadní je však včasná rozpoznání lékové reakce.

**TERAPIE**

Na neerodované projevy aplikujeme topické kortikosteroidy. Erodované projevy léčíme antibakteriálními externy a podporujeme reepitelizaci. Pro generalizovaný výsev ordinujeme orálně či parenterálně podávané kortikosteroidy.

**PROGNÓZA**

Fixní lékový exantém obvykle ustupuje do několika týdnů po vysazení léku. Při zjištění příčiny je prognóza příznivá.

**LEGISLATIVA**

Povinnost hlášení nežádoucí reakce je shodná s legislativními nařízeními pro lékové kožní reakce.

**PUSTULÓZNÍ ERUPCE A AKNEIFORMNÍ LÉKOVÉ EXANTÉMY**
**DEFINICE**

Pustulózní poléková erupce a akneiformní lékový exantém jsou velmi příbuzné jednotky, které jsou charakterizovány výsevem pustul, iniciálně se jedná o aseptické pustuly. Tyto exantémy zahrnují několik důležitých popsaných diagnóz, z nichž některé doprovází i celkové příznaky.

**AKUTNÍ GENERALIZOVANÁ EXANTEMATÓZNÍ PUSTULÓZA (AGEP)**
**Definice**

AGEP je akutní lékem vyvolaný výsev sterilních pustul na zánětlivé spodině, které nejsou folikulárně vázány. Tento exantém vzniká náhle a doprovázejí jej i febrilní stavy.

**Historie**

AGEP figuruje v odborných publikacích častěji od 90. let. Dokazuje to i publikace kazuistiky AGEP u dítěte z roku 2000 v periodiku Pediatric dermatology.





Tab. 9 Léky indukující AGEP

<b>Antibakteriální látky</b>	ampicilin, fluorochinolony, vankomycin
<b>Antimalarika</b>	hydroxychlorochin
<b>Antimykotika</b>	terbinafin
<b>Antipyretika, analgetika</b>	paracetamol
<b>Expektorancia</b>	bromhexin

Tab. 10 Léky indukující lékové akneiformní exantémy

<b>Antibakteriální látky</b>	izoniazid
<b>Glukokortikoidy, androgeny</b>	
<b>Adrenokortikotropní hormon (ACTH)</b>	
<b>EGFR tyrozin kinázové inhibitory</b>	erlotinib, gefitinib, cetuximab, panitumumab
<b>Iodidy, bromidy</b>	

### Epidemiologie

Incidence tohoto onemocnění je 1-5 případů na 1 milion pacientů ročně. Může postihnout všechny věkové kategorie. U dětí je tato reakce vzácnější než u dospělých.

### Etiopatogeneze (Tab. 9)

AGEP může vyvolat mimo jiné i dermatology užívaný terbinafin. Avšak i běžně podávaný paracetamol je rizikovým lékem v asociaci s tímto onemocněním.

### Klinický obraz

V klinickém obrazu nelze opomenout, že při této diagnóze nejsou patrné pouze pustuly, ale nacházíme také petechie, vezikuly i buly. Postihuje téměř všechny lokalizace, tedy obličej, trup i končetiny.

### Histopatologický nálezn

Histopatologický obraz zahrnuje perifolikulární T-lymfocytární infiltrát, neutrofilní infiltrát ve formě sterilních intraepidermálních pustul, zejména v infundibulární oblasti folikulu. Nutná je však klinicko-patologická korelace vzhledem k široké diferenciální diagnóze.

### Průběh

Tato erupce se manifestuje až 1-3 týdny po zahájení terapie vyvolávajícím lékem. Senzibilizovaní pacienti však mohou mít výsev již po 2-3 dnech po prvním podání léku. Velmi často může být jako trigger i virová infekce či kombinace léku a virové infekce. Projevy vymizí spontánně po vysazení terapie.

### Vyšetření

V krevním obraze nalézáme leukocytózu, konkrétně periferní neutrofilii.

### Diferenciální diagnóza

Diferenciální diagnóza zahrnuje pustulózní formu psoriázy, subkorneální pustulózní dermatózu (Sneddonovu-Wilkinsonovu nemoc), pustulózní vaskulitidu nebo akneiformní polékové exantémy bez celkových příznaků.

### Terapie

Léčbou je okamžitě vysazení suspektního vyvolávajícího léku a symptomatická léčba.

### Profylaxe a prevence

Profylaktické a preventivní opatření je opětovné nepodání stejného léčiva nebo léčiva ze stejné chemické skupiny pacientovi. Zásadní je však včasné rozpoznání lékové reakce.

### Prognóza

Po vysazení léku dochází ke spontánní regresi projevů do méně než dvou týdnů, poté se vyskytuje generalizovaná deskvamace přetrvávající i další dva týdny.

### Legislativa

Povinnost hlášení nežádoucí reakce je shodná s legislativními nařízeními pro lékové kožní reakce.

### AKNEIFORMNÍ LÉKOVÉ EXANTÉMY

#### Definice

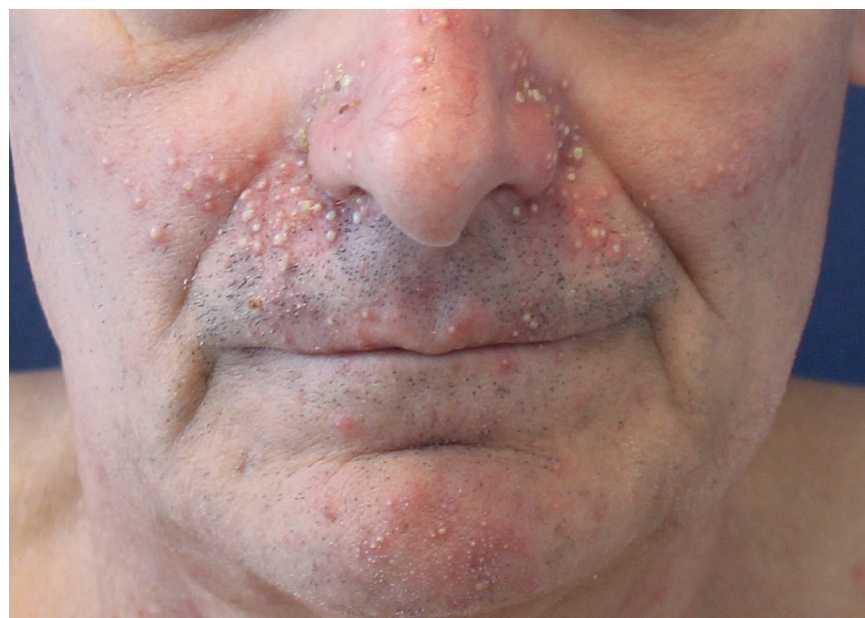Akneiformní lékové exantémy je souhrnný název pro folikulárně nevázanou pustulózní erupci, která může být vyvolána celým spektrem léčiv.

#### Historie

Akneiformní polékové exantémy jsou spojovány především s rozvíjející se biologickou terapií EGFR inhibitory. Jednou z prvních publikací je publikace o akneiformní polékové reakci po gefitinibu z roku 2004.

#### Epidemiologie

Častěji jsou postiženy vyšší věkové skupiny. Nelze říci, zda jsou postiženy ve větší



Obr. 5 Akneiformní exantém vyvolaný erlotinibem





míře ženy či muži, tato poléková reakce je značně individuální.

### Etiopatogeneze

Etiopatogenezi akneiformních lékových exantémů vystihuje tabulka 10.

### Klinický obraz

Stejně jako u AGEP nacházíme sterilní monomorfní pustuly, které nejsou folikulárně vázány. Nenacházíme komedomy a nejsou postiženy mazové žlázy. Akneiformní exantém je pojem mírně zavádějící vzhledem k tomu, že nejsou přítomny komedomy jako u diagnózy vulgární akné. K prvnímu výsevu dochází v obličeji (Obr. 5), poté se může rozšířit na trup, především horní polovinu trupu, a na končetiny. Při mechanické iritaci dochází k bakteriální superinfekci. Iniciálně tyto exantémy nedoprovází celkové příznaky. Ze subjektivních projevů dominuje pruritus a pálení. Pokud pacient trpí anamnesticky vulgárním akné, mohou tyto přípravky klinické projevy akné zhoršit, avšak etiologicky spolu tyto diagnózy nesouvisí.

### Histopatologický náález

Histopatologický obraz nalézáme stejný jako u AGEP.

### Průběh

Akneiformní exantém vzniká několik týdnů po začátku užívání terapie. V některých případech je život prodlužující terapie především u onkologických pacientů zásadní, proto pokud průběh není závažný, lze projevy úspěšně léčit. V průběhu rozlišujeme 4 stupně. 1. stupeň odpovídá mírnému výsevu bez bakteriální superinfekce, 2. stupeň odpovídá rozsáhlejšímu výsevu s bakteriální superinfekcí projevů. 3. stupeň zahrnuje těžký průběh i s celkovými symptomy pacienta a 4. stupeň má ve většině případů fatální důsledky.

### Vyšetření

Při těžkém průběhu je nutné monitorovat zánětlivé parametry, ostatní vyšetření včetně mikrobiologických jsou nespecifická.

### Diferenciální diagnóza

V diferenciální diagnóze uvažujeme stejný jako u AGEP.

### Terapie

Terapie je závislá především na subjektivních obtížích pacienta. Mnoho z vyvolávajících léků jsou prioritní léčbou základního onemocnění pacienta jako například u EGFR tyrozin kinázových inhibitorů,

proto nevysazujeme terapii bez konzultace se specialistou. Koncentraci vyvolávajícího léku lze snížit. Akneiformní léková reakce není vždy projevem hypersenzitivit. V etiologii není u některých léčiv známo jejich působení na vznik pustul, proto léčíme především symptomaticky, využíváme protizánětlivého efektu některých antibiotik. Vhodné je také opatření lokálními antiseptiky jako prevence bakteriální superinfekce. Terapie není stejná jako u vulgárního akné.

### Profylaxe a prevence

Profylaktické a preventivní opatření je opětovně nepodání stejného léčiva nebo léčiva ze stejné chemické skupiny pacientovi. Zásadní je však včasné rozpoznání lékové reakce.

### Prognóza

U pacientů, kterým je léčba vysazena, dochází ke spontánní regresi projevů. U pacientů, kterým vyvolávající lék nelze vysadit, se snažíme o stacionární průběh, který subjektivně pacienta neobtěžuje. Bakteriální superinfekce zhojení projevů komplikuje a prodlužuje.

### Legislativa

Povinnost hlášení nežádoucí reakce je shodná s legislativními nařízeními pro lékové kožní reakce.

## PSEUDOPORFYRIE

### DEFINICE

Lékově vyvolané pseudoporfyrie jsou bulbózní dermatózy imitující porfyria cutanea tarda na základě hypersenzitivit po podání vyvolávajícího léku.

### HISTORIE

S vývojem nesteroidních antirevmatik se objevily první publikace i o pseudoporfyriích. Porfyria cutanea tarda byla známa dříve než pseudoporfyrie. V roce 1990 vznikl jeden z prvních odborných článků o pseudoporfyriích po naproxenu, publikovaný v periodiku Arthritis and rheumatism. Fotosenzitivita specifických léčiv je nicméně detailněji popisována již v 60. až 70. letech.

### EPIDEMIOLOGIE

Tato diagnóza je na věku a pohlaví nezávislá.

### ETIOPATOGENEZE

Lékem vyvolaná pseudoporfyrie na rozdíl od porfyria cutanea tarda nevytváří zánětlivý dermální infiltrát, ale pouze subepidermální puchýř. V etiologii se uplatňují především nesteroidní antiinflogistika (Tab. 11).

### KLINICKÝ OBRAZ

Typickým klinickým projevem jsou buly a eroze po perforaci bul na dorzech rukou a nohou. Hojí se jizvou. Výskyt je spojen mimo jiné s pacienty s renální insuficiencí či přímo s hemodialyzovanými pacienty.

### HISTOPATOLOGICKÝ NÁLEZ

Histopatologický obraz není specifický. Je charakterizován subepidermálním puchýřem s malým nebo žádným dermálním infiltrátem v kontrastu s pravou porfyria cutanea tarda. Je nutná klinicko-patologická korelace.

### PRŮBĚH

Průběh je stejný jako u porfyria cutanea tarda.

### VYŠETŘENÍ

Pseudoporfyrie na rozdíl od porfyria cutanea tarda nevykazuje imunofluorescenční náález porfyriu v moči. Zároveň lze odhalit renální insuficienci při odběru biochemie.

### DIFERENCIÁLNÍ DIAGNOSTIKA

V diferenciální diagnostice zvažujeme skutečnou porfyria cutanea tarda.

### TERAPIE

Terapií je vysazení podezřelého léčiva.

### PROFLAXE A PREVENCE

Profylaktické a preventivní opatření je opětovně nepodání stejného léčiva nebo léčiva ze stejné chemické skupiny pacientovi. Zásadní je však včasné rozpoznání lékové reakce.

Tab. 11 Léky indukující lékové pseudoporfyrie

Antibakteriální látky	tetracykliny
NSAID	ketoprofen, naproxen, kyselina tiaprofenová, celekoxib
Antiarytmika	amiodaron
Diuretika	furosemid



Tab. 12 Léky indukující hyperpigmentace

<b>Antimikrobní látky</b>	minocyklin, clofazimin, zidovudin
<b>Antiarytmika</b>	amiodaron
<b>Antimalarika</b>	choloroquin, hydroxychloroquin, quinin
<b>Cytostatika</b>	bleomycin, cyklofosfamid, doxorubicin, danorubicin, busulfan, 5-fluorouracil
<b>Těžké kovy a karoten</b>	stříbro, zlato

### PROGNÓZA

Prognóza této diagnózy je dobrá, po vysazení terapie dochází ke spontánnímu zhojení *ad integrum*.

### LEGISLATIVA

Povinnost hlášení nežádoucí reakce je shodná s legislativními nařízeními pro lékové kožní reakce.

## LÉKY VYVOLANÁ HYPERPIGMENTACE

### DEFINICE

Léky vyvolaná alterace v pigmentaci kůže a kožních derivátů je relativně častá léková reakce.

### HISTORIE

Vliv léků na zvýšenou pigmentaci ve specifických lokalizacích je znám již od 60. let.

### EPIDEMIOLOGIE

Tato diagnóza je na věku a pohlaví nezávislá.

### ETIOPATOGENEZE

Některé typy léků mohou podporovat tvorbu melaninových depozit, která se kumulují v makrofázích nebo v endoteliálních buňkách uložených v dermis. Nejčastějším lékem, který tento proces podporuje, je amiodaron (Tab. 12).

### KLINICKÝ OBRAZ

Rozložení pigmentu je u každého léku odlišné. U amiodaronu je postiženo po dosažení kumulativní dávky více než 75 % pacientů. Jedná se především o fototyp I a II. Typickým klinickým projevem po užití amiodaronu je ceruloderma, tedy šedomodré nakupení melaninu v dermis. Distribuce pigmentu je nejčastěji zvýšena v obličeji a v lokalizacích vystavených slunečnímu záření. Pigmentace je reverzibilní, ale v některých případech trvá i roky, než dojde k úplné resorpci. Mezi další vedlejší projevy amiodaronu patří známá fibróza plic, pneumonitida,

hepatotoxicita, tyreopatie, neuropatie a myopatie.

U minocyklinu se nejedná o kumulaci melaninu, ale hemosiderinu. Zbarvení je také šedomodré a je lokalizováno na extenzorových částech dolních končetin, dorzech nohou, v obličeji, především periorbitálně, v místech traumatizace či již vzniklých jizev. Dochází však i ke zbarvení chrupavky nebo štítné žlázy.

Antimalarika vyvolávají po více než čtyřech týdnech užívání hnědé až hnědočerné zbarvení kvůli melaninu i hemosiderinu na osvětlených částech, nejčastěji v obličeji, na krku v oblasti týlu a pod nehty. Při užívání těchto léků lze pozorovat i zažloutnutí sklér. Karoten ve velkém množství způsobuje žlutooranžovou diskoloraci v dlaních a na ploskách.

### HISTOPATOLOGICKÝ NÁLEZ

V histopatologickém obraze nacházíme depozita melaninu a lipofuchsinu v mak-

rofázích a endoteliálních buňkách v dermis.

### PRŮBĚH

Průběh je mírný, nedochází k žádným celkovým symptomům.

### VYŠETŘENÍ

Diagnostika je založena na anamnéze a na klinických projevech. U amiodaronu je nutná monitorace jaterních a renálních parametrů, eventuálně spirometrie a pravidelná observace pneumologem.

### DIFERENCIÁLNÍ DIAGNÓZA

Jednotlivé polékové hyperpigmentace lze zaměnit mezi sebou.

### TERAPIE

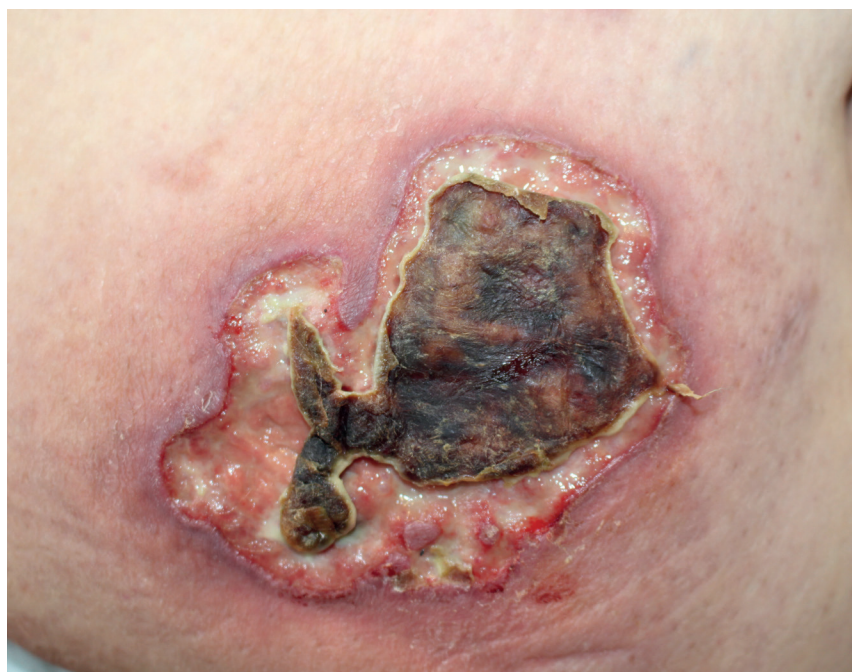Vyvolávající léčbu vysazujeme, ve většině případů dochází ke spontánní regresi během týdnů až měsíců.

### PROFYLAXE A PREVENCE

Profylaktické a preventivní opatření je opětovné nepodání stejného léčiva nebo léčiva ze stejné chemické skupiny pacientovi. Zásadní je však včasné rozpoznání lékové reakce.

### PROGNÓZA

Hyperpigmentace je po vystavení léku ve většině případů reverzibilní. U amiodaronu vymizení melaninové hyperpigmentace trvá až 16 měsíců.



Obr. 6 Nekróza vyvolaná sorafenibem



### LEGISLATIVA

Povinnost hlášení nežádoucí reakce je shodná s legislativními nařízeními pro lékové kožní reakce.

### NEKRÓZY VYVOLANÉ LÉKY

#### DEFINICE

Nekrózy způsobené léky jsou vážnou reakcí při orálním užití či v místě injekčního podání vyvolávající látky.

#### HISTORIE

Kumarinové nekrózy jsou známy již několik desítek let. Odborné články o polékových nekrozách jsou více publikovány od konce 70. let.

#### EPIDEMIOLOGIE

Při vzniku této reakce existují specifické rizikové faktory, z nichž některé lze preventivními opatřeními odstranit. Patří mezi ně vysoká iniciační dávka léku, obezita, ženské pohlaví, pacienti s dědičným deficitem proteinu C, proteinu S či antitrombinu III.

#### ETIOPATOGENEZE

Patogeneze vzniku je známa především u warfarinu, který snižuje množství proteinu C před poklesem jiných vitamín K dependentních koagulačních faktorů. Nekrózu kůže způsobují především antikoagulantia jako warfarin, dále se uplatňuje heparin, interferon  $\alpha$  nebo ergotamin. Nelze opomenout tzv. lékovou embolii kůže, kterou může vyvolat jakákoliv látka založená na olejové bázi aplikovaná do arteriálního řečiště.

#### KLINICKÝ OBRAZ

Závažnost i nástup lézí závisí na rizikových faktorech jedince. Projevy mohou být od drobných petechií po rozsáhlé ekchymózy a hemoragické infarkty s následnou nekrozou. Nekróza bývá velmi dobře ohraničena a je lividně a černě zbarvena (Obr. 6). Při hlubším postižení dochází k ulceraci a odloučení. Nález je často izolovaný, ale může postihovat i symetricky dvě lokalizace, například prsy.

#### HISTOPATOLOGICKÝ NÁLEZ

Histopatologický obraz není specifický, v preparátu lze najít odloučení epidermis. Nález však nemá diagnostickou hodnotu při hledání etiologie. Je nutná klinicko-patologická korelace.

**MUDr. Karolína Svobodová**  
e-mail: [koblova.k@volny.cz](mailto:koblova.k@volny.cz)

Univerzita Karlova, 2. lékařská fakulta a Nemocnice na Bulovce, Dermatovenerologická klinika

### PRŮBĚH

Průběh je různý. Závisí na koncentraci daného léčiva, způsobu aplikace a v neposlední řadě i na klinickém stavu pacienta.

### VYŠETŘENÍ

V krevním obrazu ani v běžně sledovaných koagulačních parametrech nedochází k patologickým změnám.

### DIFERENCIÁLNÍ DIAGNÓZA

V diferenciální diagnóze pomýšlíme na fulminantní formu purpury při závažné diseminované intravaskulární koagulaci, na hematom při nadměrné antikoagulaci, vaskulitidu, raritní nekrózu při užití vazopresivních látek. Nekróza je bolestivá a v místě tlaku progreduje.

### TERAPIE

Léčba je přerušení podávání léku a nadále symptomatické ošetření projevu s možnou chirurgickou intervencí a prevencí bakteriální superinfekce až sepse.

### PROFYLAXE A PREVENCE

Profylaktické a preventivní opatření je opětovné nepodání stejného léčiva nebo léčiva ze stejné chemické skupiny pacientovi. Zásadní je však včasné rozpoznání lékové reakce.

### PROGNÓZA

Prognóza není příliš příznivá. Závisí na rozsahu a lokalizaci nekroz. Dochází k demarkaci a odloučení nekroz. Stav může doprovázet i septický stav, který prognózu zhoršuje, a to především u polymorbidního pacienta.

### LEGISLATIVA

Povinnost hlášení nežádoucí reakce je shodná s legislativními nařízeními pro lékové kožní reakce.

Prohlášení: autorka nemá v souvislosti s tématem práce žádný střet zájmů.

Obrazová dokumentace z archivu Dermatovenerologické kliniky 2. LF a Nemocnice na Bulovce.

### Literatura

- ANDRADE, P., SANTOS, A., SOUZA, C.** Risk factors for adverse drug reactions in pediatric inpatients: a systematic review. *Ther Adv Drug Saf*, 2017, 8, p. 199–210.
- BOLOGNIA, J., JORIZZO, J., SCHAFFER, J.** Drug reactions. In **BOLOGNIA, J., JORIZZO, J.,**

**SCHAFFER, J.** *Dermatology*. 3th edition. Elsevier, 2012, p. 151–181.

**BRAUN-FALCO, O., PLEWIG, G., WOLFF, H., WINKELMANN, R.** Drug eruptions. In **BRAUN-FALCO, O., PLEWIG, G., WOLFF, H., WINKELMANN, R.** *Dermatology*. Berlin : Springer-Verlag, 2008, p. 275–291.

**BREATHNACH, S., HINTER, H.** Adverse drug reaction and the skin. Oxford : Blackwell scientific publications, 1992, p. 394.

**BRUNASSO, A., ABERER, W., MASSONE, C.** Subacute lupus erythematosus during treatment with golimumab for seronegative rheumatoid arthritis. *Lupus*, 2014, 23, p. 201–203.

**HAIDARY, N., et al.** Chemotherapeutic agents and the skin: An update. *J Am Acad Dermatol*, 2008, 58, p. 545–570.

**HOETZENECKER, W., NÄGELI, M., MEHRA, E.** Adverse cutaneous drug eruptions: current understanding. *Semin Immunopathol*, 2016, 38, p. 75–86.

**KATJA, M., HAKKARAINEN, K., GYLLENSTEN, H., JÖNSSON, K.** Prevalence, nature and potential preventability of adverse drug events – a population-based medical record study of 4970 adults. *Br J Clin Pharmacol*, 2014, 78, p. 170–183.

**KRUŽICOVÁ, Z.** *Dějiny dermatovenerologie na pražských lékařských fakultách v letech 1790–1945*. ČADV, 2014, s. 123–125.

**LAM, T., WOLVERTON, S., DAVIS, C.** Drug hypersensitivity syndrome in a patient receiving vismodegib. *J Am Acad Dermatol*, 2014, 70, p. e65.

**LITT, J., PAWLAK, W.** *Drug eruption reference manual*. New York : Parthenon publishing groups, 1997, p. 510.

**MAEDA, R., KAWASAKI, Y., OHARA, S.** Serum sickness with refractory nephrotic syndrome following treatment with rituximab. *CEN Case Rep*, 2018, 7, p. 69–72.

**MATTA, J., FLORES, S., CHERIT, J.** Drug reaction with eosinophilia and systemic symptoms (DRESS) and its relation with autoimmunity in a reference center in Mexico. *An Bras Dermatol*, 2017, 92, p. 30–33.

**NAGUWA, S., NELSON, L.** Human serum sickness. *Clin Rev Allergy*, 1985, 3, p. 117–126.

**STRATTON, M.** Drug-induced systemic lupus erythematosus. *Clin Pharm*, 1985, 4, p. 657–663.

**VIKTORINOVÁ, M.** Lékové exantémy po celkovém podání léků. *Med praxi*, 2011, 8, p. 181–185.

**WALZER, A.** Dermatitis medicamentosa (fixed eruption due to arsenic). *Arch Derm Syphilol*, 1946, 54, p. 478.

**WOLFF, K., JOHNSON, R.** Adverse cutaneous drug reactions. In **WOLFF, K., JOHNSON, RA., SAAVEDRA, AP., ROH, EK.** *Fitzpatrick's color atlas and synopsis of clinical dermatology, 6th edition*. TheMcGraw-HillCompanies, 2009, p. 552–581.





Jak důležité je pro  
Adama PASI 100?

**kyntheum**<sup>®</sup>

Brodalumab

Čisté sebevědomí

Přípravek Kyntheum<sup>®</sup> je indikován k léčbě středně těžké až těžké ložiskové psoriázy u dospělých pacientů, kteří jsou kandidáty pro systémovou léčbu.<sup>1</sup>

**LEO**<sup>®</sup>

Rychlý nástup účinku<sup>2</sup>

Vysoká míra zhojení<sup>3</sup>

Dlouhodobý účinek<sup>3</sup>

### Zkrácená informace o léčivém přípravku

**Název léčivého přípravku:** Kyntheum<sup>®</sup> 210 mg injekční roztok v předplněné injekční stříkačce. **Složení:** předplněná injekční stříkačka obsahuje brodalumabum 210 mg v 1,5 ml roztoku. Jeden ml roztoku obsahuje brodalumabum 140 mg. **Léková forma:** injekční roztok v předplněné injekční stříkačce. **Indikace:** léčba středně těžké až těžké ložiskové psoriázy u dospělých pacientů, kteří jsou kandidáty pro systémovou léčbu. **Dávkování:** Doporučená dávka je 210 mg ve formě subkutánní injekce v týdnech 0, 1 a 2, následovaná dávkou 210 mg každé 2 týdny. **Kontraindikace:** hypersenzitivita na léčivou látku nebo na kteroukoli pomocnou látku přípravku, aktivní Crohnova nemoc a klinicky významné aktivní infekce např. aktivní tuberkulóza. **Zvláštní upozornění:** byly hlášeny případy sebevražedných představ a chování, včetně dokonaných sebevražd. Většina pacientů, u kterých se objevilo sebevražedné chování, měla v anamnéze depresi a/nebo sebevražedné představy a chování. Přípravek může zvyšovat riziko infekcí, jestliže se plánuje použít přípravek u pacientů s chronickou infekcí nebo s opakovanou infekcí v anamnéze, je třeba postupovat opatrně. Doporučuje se, aby pacienti v souladu s místními imunizačními předpisy podstoupili všechna potřebná očkování ještě před zahájením léčby přípravkem. **Interakce:** současně s přípravkem se nesmí podávat živé vakcíny. **Fertilita, těhotenství a kojení:** ženy ve fertilním věku musí během léčby a po dobu nejméně 12 týdnů po jejím ukončení používat účinnou antikoncepci. Údaje o podávání brodalumabu těhotným ženám jsou omezené nebo nejsou k dispozici. Není známo, zda se brodalumab vylučuje do lidského mateřského mléka. **Nežádoucí účinky:** chřipka, dermatofytózy, neutropenie, bolest hlavy, orofaryngeální bolest, průjem, artralgie, únava. **Uchovávání:** Uchovávejte v chladničce (2 °C – 8 °C). Chraňte před mrazem. Přípravek se smí uchovávat v krabici a při pokojové teplotě (do 25 °C) maximálně po dobu 14 dnů, a to pouze jednou. Jakmile se přípravek vyjme z chladničky a nechá se ohřát na pokojovou teplotu (do 25 °C), musí se použít do 14 dní nebo zlikvidovat. **Držitel rozhodnutí o registraci:** LEO Pharma A/S, Industriparken 55, DK-2750 Ballerup, Dánsko. **Registrační číslo:** EU/1/16/1155/001. **Způsob výdeje a hrazení:** výdej je vázán na lékařský předpis. Léčivý přípravek je plně hrazen z prostředků veřejného zdravotního pojištění. **Datum revize textu:** 09/2017. Před předepsáním léčivého přípravku si přečtěte plnou verzi souhrnu údajů o přípravku. Reklama na léčivý přípravek.

**Reference:** 1. Kyntheum<sup>®</sup> (brodalumab) Summary of Product Characteristics, July 2017. 2. Blauvelt A, et al. Rapid onset of action in patients with moderate-to-severe psoriasis treated with brodalumab: A pooled analysis of data from two phase 3 randomized clinical trials (AMAGINE-2 and AMAGINE-3). 3. Lebwohl M, et al. N Engl J Med 2015;373:1318–28.

MAT-18116

**LEO**<sup>®</sup>

LEO Pharma s.r.o., Hanusova 18/1411, 140 00 Praha 4

# Poruchy rastu vlasov

Duchoňová M.

## SÚHRN

Článok je stručným prehľadom ochorení spojených s poruchou rastu vlasov, zahŕňa diagnostiku s podrobnou trichoskopiou a návrhom liečby jednotlivých ochorení. Medzi poruchy rastu vlasov zaraďujeme zmeny v štruktúre a farbe vlasu, alopecie, nadmerný rast vlasov, ochorenia kapilícia infekčnej etiológie alebo poruchy rastu ako súčasť systémového ochorenia. Skupina alopecii zahŕňa komplexný prehľad difúzných eflúvií, androgenetických, areálnych, mechanických a jazviacich alopecii, ich diferenciálnu diagnózu a možnosti liečby.

## KLÚČOVÉ SLOVÁ

poruchy rastu vlasov • trichoskopia • deffluvium capillitii • alopecia areata • androgenetická alopecia • jazviace alopecie • tinea capitis • hypertrichosis • hirsutizmus

## SUMMARY

### Duchonova M. Hair growth disorders

The article summarizes the hair loss disorders, includes diagnosis with detailed trichoscopy and suggests the treatment of individual diseases. Hair growth disorders include changes in hair structure and colour, alopecia, excessive hair growth, disorders from infectious aetiology, or growth disorder as part of systemic disease. The alopecia group includes a comprehensive overview of diffuse exudates, androgenetic, areate, mechanical and scarring alopecia, their differential diagnosis and treatment options.

## KEY WORDS

hair loss disorders • trichoscopy • deffluvium capillitii • alopecia areata • androgenetic alopecia • scarring alopecia • tinea capitis • hypertrichosis • hirsutism

## DIAGNOSTIKA OCHORENÍ VLASOV

### ANAMNÉZA

Pri vyšetrení porúch rastu vlasov je v úvode nevyhnutné získať od pacienta

relevantné a komplexné anamnestické údaje. Dôležitý údaj je čas vzniku a dĺžka vypadávania vlasov, tiež užívanie liekov, redukčné diéty, príznaky ochorenia ŠŽ, deficitu železa. Náhly vznik vypadávania vlasov často súvisí s predchádzajúcou udalosťou 3 mesiace pred začiatkom ťažkostí, pri androgenetickej alopecii je významná rodinná anamnéza (príznaky ochorenia vlasov v tabuľke 1).

## FYZIKÁLNE VYŠETRENIE

Fyzikálne vyšetrenie zahŕňa vyšetrenia celého kapilícia, kože aj jednotlivých vlasov a mikroskopické vyšetrenie vlasových bulbov, vlasu (priemer, tvar, fáza rastového cyklu vlasu).

## TRAKČNÝ TEST

Pri difúznej alopecii sa zvyčajne vyšetruje vzorka vlasov 3 cm za ušnicou obojstranne a ešte z dvoch iných lokalít v počte cca 20–40 vlasov. V prípade ložiskových alopecii realizujeme odber z okraja ložiska. Následne vyšetrujeme vlas a vlasový bulbus mikroskopicky.

## DENNÉ POČÍTANIE VYPADANÝCH VLASOV

Pacient zbiera a počíta vypadané vlasy (od rána, koľko pozoruje na vankúši, na hrebeni a za celý deň) počas 14 dní. Normálne vypadne denne asi 100 vlasov, v dni, keď vlasy umývame šampónom, to môže byť 200–250.

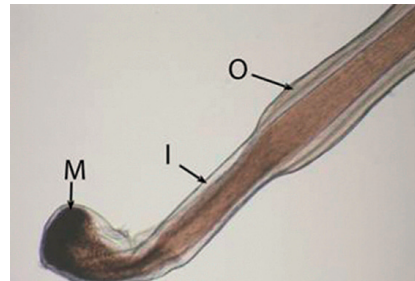
## VYŠETRENIE VLASU (CLIP TEST)

Clip test je vyšetrenie 20–30 vlasov pod mikroskopom, pri odbere odstrihujeme vlasy nad povrchom kože, skúmame tvar, priemer, detailnú štruktúru vlasu.

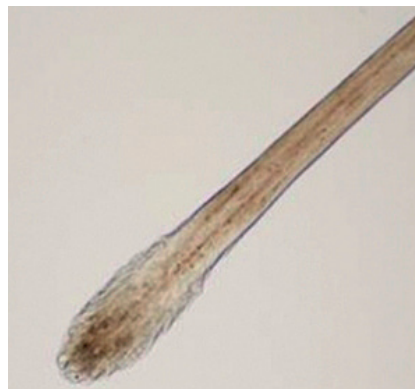## VYŠETRENIE RASTU VLASOV (HAIR GROWTH WINDOW)

Vyšetrenie rastu vlasov je vyšetrenie na potvrdenie rastu vlasov, realizujeme zvyčajne pri trichotillomanií. Vyberieme si miesto v kapilícii veľ. cca 1–2 cm<sup>2</sup>, ktoré je možné zakryť inými vlasmi, miesto oholíme tesne nad povrchom kože, okludujeme ho, necháme 1 týždeň zakryté a následne odčítame dĺžku nových vlasov. Normálny rast vlasu je 2,5 mm/týždeň, resp. 1 cm/mesiac. Alebo novšou jednoduchšou metódou je digitálna trichoskopia.

Čes. Dermatovenerol., 2018, 8, č. 3, s. 158–172



Obr. 1 Anagénny vlas: M – matrix, I – vnútorné koreňové púzdro, O – vonkajšie koreňové púzdro (zdroj Bologna, Jorizzo et al.)



Obr. 2 Telogénny vlas (zdroj Bologna, Jorizzo et al.)

## TRICHOGRAM

Trichogram je vyšetrenie morfológie tvaru vlasového koreňa pri eflúvii. Odber sa má vykonať na 5. deň po umytí vlasov. Je to invazívna a bolestivá metóda, pri ktorej pomocou peánu s gumovými koncami vytrhneme v smere rastu vlasov zväzok cca 50 vlasov z vyšetrovaného miesta. Následne ich odstrihujeme cca 1 cm nad bulbom a vyšetrujeme v mikroskope vo fyziologickom roztoku pod krycím sklíčkom s 25násobným zväčšením. Táto mikroskopická metóda je presná, dôsledná, môžeme pomocou nej diferencovať vlasové bulby, určiť anagén, telogén, a určiť ich pomer, a teda druh alopecie. Normálny trichogram obsahuje cca 80 % vlasov v anagéne (Obr. 1), 0,5–1 % v katagéne a do 20 % v telogéne (Obr. 2). Častokrát je potrebné vyšetrit vlasy v rôznych miestach kapilícia (pri difúznom eflúvii frontálne a okcipitálne 2 cm za hranicou kapilícia, pri ložiskovej



**Tab. 1** Poruchy rastu vlasov – rozdelenie a príčiny

Generalizované		Lokalizované	
telogénne effluvium	akútna strata krvi	androgenetická alopecia	mužský typ (Hamilton)
	pôrod		ženský typ (Ludwig)
	výrazná diéta (neadekvátny príjem bielkovín)		
lieky	kumaríny	vývojové chyby – aplázia cutis	
	heparín	alopecia areata	
	vitamín A	trichotillomania	
	propranolol	trakčná alopecia	
febrility, hyperpyrexia		jazviaca alopecia	
hypotyreóza a hypertyreóza		hirsutizmus	
fyzický stres (napr. operácia)		fyzické zranenie (popálenie, jazva po rane)	
psychický stres		infekcie	mykotické (kerion)
fyziológia – novorodenci			bakteriálne (furunkul, folikulitída)
závažné ochorenie (systémový LE)			vírusové (herpes zoster)
anagénne effluvium	chemoterapia	neoplazmy	metastatický karcinóm
	rádioterapia		sklerotizujúci bazocelulárny karcinóm
	otrava (tálium, arzén)	lupus erythematoses	
syphilis secundaria		lichen planus	
		jazviaci pemfigoid	
		sklerodermia	

Zdroj Bologna, Jorizzo et al.

**Tab. 2** Trichoskopia: Dots (bodky) – perifolikulárne ústia

Perifolikulárne ústia	Klinická korelácia	Ochorenie
čierne bodky (black dots)	reziduá pigmentovaných vlasov, ktoré sú odlomené alebo deštruované v úrovni kože, tzv. kadaverózne vlasy	areátna alopecia (negatívny prediktívny faktor), tinea capitis, trichotillomania
žlté bodky (yellow dots)	folikulárne infundibulá upchaté keratotickou alebo mazovou zátkou, niekedy obsahujú dysmorfický alebo velusový vlas	areátna alopecia, diskoidný lupus erythematoses, androgenetická alopecia
biele bodky (white dots)	fibróza v oblasti ústí vlasových folikulov, pri niektorých ochoreniach splývajú do plošných ložísk so zánikom pôvodných folikulov	lichen planopilaris, folliculitis decalvans, pseudopelade Brocq
	v okolí ústí prázdnych folikulov a potných žliaz	fyziológicky u tmavých fototypov
červené bodky (red dots)		diskoidný lupus erythematoses
ružovohnedé bodky (pink dots)		v obočí pri frontálnej fibrotizujúcej alopcii

Upravené podľa Rudnicka et al.



Tab. 3 Koža kapilícia trichoskopicky

Farba kapilícia	Charakteristika	Ochorenie
hnedé ložiská	hyperpigmentácia charakteru medových plastov	bežne sa vyskytuje u tmavých fototypov
	perifolikulárne uložené	androgenetická alopecia, telogénne eflúvium
	roztrúsené	aktinické keratózy, diskoidný lupus erythematoses
biele ložiská	difúzne aj perifolikulárne	jazviace alopecia
ružové ložiská („malinová zmrzlina“)	znaky skorej fibrózy	jazviace alopecia
žlté ložiská	exsudát	folikulárna pustulóza, bakteriálna infekcia, disekčná folikulitída, tinea capitis
červené ložiská	zápal, extravazácia, vaskulárne abnormality	zápalové dermatózy
fialovoružové ložiská	zápalovým procesom navodená inkontinencia pigmentu	lichen planopilaris

Upravené podľa Rudnicka et al.

alopécii z okraja ložiska a zo zdravého miesta kapilícia kontralaterálne), čo je pre pacienta zatažujúce, ale môže nahradiť histologické vyšetrenie. Obdobnou ale novšou neinvazívnou metódou je trichoskopia.


### TRICHOSKOPIA

Trichoskopia je vyšetrenie vlasov, vlasových bulbov, perifolikulárnych ústí a okolitej kože pomocou ručnej alebo digitálnej dermatoskopie priamo v kapilícii, nie je potrebné vytrhávanie vlasov. Je to metóda rýchla a neinvazívna. Digitálna dermatoskopia umožňuje zachovanie fotografie a následné porovnanie s odstupom času. Pri tomto vyšetrení vidíme detailne štruktúru vlasov, ich uloženie, perifolikulárne ústia – tzv. dots (Tab. 2), popri tom je možné dôkladne vyšetriť aj kožu kapilícia v patologických ložiskách (Tab. 3), vyhodnotiť kapiláry, squamy (Tab. 4) atď.

### ZMENY ŠTRUKTÚRY VLASOVÉHO STVOLA (Obr. 3)

**TRICHORRHEXIS NODOSA** (Obr. 3A)  
Vlas má ohraničené uzlovité zhrubnutia, ktoré sa pod mikroskopom javia ako štetcovité rozstrapkanie. Vlas sa v tomto mieste veľmi ľahko láme (uzlovitý zlom), často je to niekoľko centimetrov nad kožou. Vlas nemá lesk a na pohmat sa javí ako slama. Vlasy sa nedajú učešať ani upraviť, sú zamotané. Na jeho zniku sa podieľajú endogénne aj exogénne faktory a vrodené poruchy. Liečba spočíva v premastovaní vlasov, pri exogénnej forme v obmedzení spúšťacích faktorov.

**Trichorrhexis nodosa congenita** – súčasťou ektodermálnej dysplázie, ichtyosis



Obr. 3 Zmeny štruktúry vlasového stvola (zdroj Bologna, Jorizzo et al.)

congenita, Menkesovho, Bjoernstadovho a Nethertonovho syndrómu, poruchy metabolismu aminokyselín.

**Trichorrhexis nodosa acquisita** – prejav len na niektorých vlasoch ako následok exogénneho poškodenia, napr. pri trvalej ondulácii.

### TRICHORRHEXIS INVAGINATA

(Nethertonov syndróm, bambusové vlasy), (Obr. 3B)

Autozómovo recesívny dedičný symptóm Comelovho-Nethertonovho syndrómu. Vlas je slabý, suchý, lámavý, mikroskopicky sa prejavy podobajú na trichorrhexis nodosa,



**Tab. 4** Trichoskopia: squamy – ošupovanie

Typ deskvamácie	Farba šupín	Ochorenie
difúzna deskvamácia	biele šupiny	psoriáza, diskoidný lupus erythematodes, alergická dermatitída, suchá koža
	žlté šupiny	seboroická dermatitída, ichtyóza, diskoidný lupus erythematodes
perifolikulárna deskvamácia	biele šupiny	lichen planopilaris
	žlté šupiny	folliculitis decalvans
šupiny tubulárne okolo vlasu		lichen planopilaris
šupiny ako golierik okolo vlasu		folliculitis decalvans

Upravené podľa Rudnicka et al.

pričom na uzloch sa často tvoria invaginácie podobné teleskopu, ktoré možno dokázať aj vo vlasovom folikule. Vlasy nebývajú dlhšie ako 3–4 cm. Nezriedka sa súčasne vyskytujú aj pili torti. Terapie nie je možná.

#### MONILETHRICHOSIS (Obr. 3C)

Ide o vretenovité vlasy a autozomálne dominantne dedičnú poruchu. Mikroskopicky sa na väčšine vlasov nachádzajú výrazne pigmentované vretenovité zhrubnutia s odstupom 1 mm, usporiadané ako šnúra perál. Úseky zhrubnutého vlasového stvolu sa striedajú so svetlými tenkými a abnormálne lámavými časťami. V klinickom obraze je rozsiahla plešivosť, pretože vlas sa láme tesne nad kožou a vyvoláva dojem cutis anserina pre retenciu vlasu vo folikule. Často sa súčasne vyskytuje keratosis follicularis. Terapie nie je známa.

#### TRICHOSCHISIS (Obr. 3D)

Priečne alebo pozdĺžne rozštípenie alebo zlomenie vlasov. Je to nešpecifický nález, vyskytuje sa pri iných ochoreniach (ichthyosis congenita, ichthyosis hystrix, trichothiodystrofia).

#### TRICHOHIODYSTROPHIA (Obr. 3E)

Extrémne lámavé a riedke vlasy pri nedostatku síry následkom poruchy jej metabolismu. Táto zriedkavá porucha sa pozoruje už v detstve, vlasy sú suché, riedke, lámajú sa už pri malej traumatizácii, majú normálnu farbu. V mikroskope pozorujeme svetlé a tmavé pruhy (vzhľad tigrieho chvosta). Narušené sú štruktúrne proteíny vlasu, ktoré normálne obsahujú veľa síry, množstvo cytínu a cysteínu je výrazne nižšie (často až o 90 %).

#### KUČERAVÉ VLASY (WOOLY, BUBBLE HAIR) (Obr. 3F)

Vlnito stočené vlasy u belochov pripomínajúce vlasy černochovej. Vlasy sa nedajú česať, na priereze majú elipsovité tvar, v smere pozdĺžnej osi sa vyskytujú pravidelné rotácie a praskliny, ako aj zlomeniny na vlasovom stvole. Rozlišujú sa 3 formy:

autozómovo dominantná, autozómovo recesívna, névoidná forma. Tieto prejavy bývajú súčasťou iných syndrómov (Naxos and Carvajal syndrom, Noonan syndrom, Costello syndrom, Olmsted syndrom, trichodontoosseus syndrom atď.).

#### NÉVUS S KUČERAVÝMI VLASMI

Ohraničené ložisko vlnitých vlasov v kapilácii od detstva. Býva izolovaný alebo sa vyskytuje súčasne s lineárnym epidermálnym névom.

#### PILI TORTI (TWISTED HAIR), (Obr. 3G)

Ide o špirálovo skrútené vlasy, často s autozomálne dominantným typom dedičnosti ale aj ako následok exogénnych vplyvov. Predpokladá sa porucha vo vnútornom koreňovom púzdre. V rozmedzí od 2 do 10 mm sú vlasy stočené o 90–180° okolo svojej dlhej osi, mikroskopicky sa to javí ako zhrubnutia a stenčenia, resp. svetlejšie a tmavšie časti, ale hrúbka a farba sa nemenia. Vlasy sú jemné, suché a krehké, dorastajú do dĺžky 4–6 cm. Pri vrodených typoch sú zmeny najvýraznejšie temporálne a okcipitálne, často v detskom veku u dievčat s blond vlasmi, po p uberte sa stav môže spontánne upraviť. Niekedy sú asociované s inými syndrómami: s ichthyosis linearis circumscripta a erythrodermia congenitalis (Nethertonov syndróm), pri nedostatku medi (Menkesov syndróm), asociované s hluchotou (Bjoernstadov syndróm). Získané typy pili torti môžu byť následkom exogénnych vplyvov: terapie retinoidmi, opakovaná trauma, jazviace alopecie a sklerodermia. Terapie nie je známa.

#### PILI ANULATI (Obr. 3H)

Na vlasoch sa striedajú v odstupoch 1–3 mm svetlé a tmavé úseky pri nezmenenom priemere. Mikroskopicky vidíme prúžkovanie vlasu. Etiológia je nejasná, mnohí autori zastávajú názor že prúžky sú výsledkom viazania vzduchových bublín v kôre vlasu.

Ide o ochorenie autozomálne dominantné. Prejavy začínajú už v detstve, terapie nie je možná.

#### TRICHONODOSIS (Obr. 3I)

Na jednotlivých výrazne vlnitých vlasoch vznikajú slučkovité zauzlenia, ktoré sa zriedkavo vyskytujú aj na hladkých vlasoch. Porucha je zvyčajne spôsobená nešetrným česanim alebo intenzívnym škrabaním kapilácia pri svrbivých dermatózach.

#### SYMPTÓM NEČESATEĽNÝCH VLASOV (PILI TRIANGULI ET CANALICULI, SPUN GLASS HAIR), (Obr. 3J)

Pri tomto zriedkavom hereditárnom syndróme sú charakteristické zježené, drsné, nečesateľné vlasy. Na priereze majú trojhranný, oválny alebo obličkovitý tvar, na povrchu môžu byť prítomné pozdĺžne ryhy. Rast vlasov môže byť spomalený. Pacienti majú často aj pili torti, progresívnu alopeciu, atopickú dermatitídu a hamartómy. Diagnóza sa stanovuje ak je postihnutých viac ako 50 % vlasov, podobné zmeny sa môžu vyskytovať aj sporadicky bez klinickej relevancie. Terapie nie je známa, vlasy premastujeme.

#### TRICHOPTILOSIS (Obr. 3K)

Rázštep vlasu je pozdĺžne rozštípenie voľného konca vlasu. Najčastejšie ide o následok traumatizácie vlasu mechanicky aj chemickej vlasovou kozmetikou. Terapie nie je potrebná, obmedzenie exogénnych vplyvov.

#### PILI RECURVATI

U jedincov s kučeravými vlasmi, predovšetkým u mužov, dochádza k zarastaniu vlasov najmä v predilekčných oblastiach na brade a krku. Vlasy a chlpy vystupujú z folikulu tak šikmo, že ich voľný koniec sa vnára späť do kože. Takéto zarastené vlasy môžu vyvolať tvorbu zapáleného granulómu okolo cudzieho telesa, označuje sa to ako pseudofolliculitis barbae.



### STOČENÉ VLASY

Ústia folikulov sú upchaté rohovinovými zátkami, vlasy sú preto pod stratum corneum špirálovito stočené a uložené akoby v cyste. Často sa vyskytujú pri poruchách rohovatenia kože, pri ichthyózach, u obéznych osôb v podbruší, ale aj na vonkajších stranách končatín, na chrbte.

### EXOGENNE POŠKODENIE VLASOV SPÔSOBENÉ KOZMETICKÝMI PRÍPRAVKAMI

Mechanické poškodenie vlasovej kutikuly vznikajú už intenzívnym česaním vlasov, sušením a tiež častým umývaním a používaním šampónov, ktoré môžu rozpúšťať lipidy a poškodzovať vlas. K výraznejšiemu

poškodeniu vlasov dochádza pri farbení a odfarbovaní, pri trvalej ondulácii, pretože dochádza k zásahu do chemického zloženia a stability vlasu. Prejavy sú dočasné, odrastaním vlasu miznú. Okrem poškodenia vlasu môžu kozmetické prípravky vyvolať akútnu toxickú alebo kontaktnú alergickú reakciu.

**Tab. 5** Jednoduchý nástroj pre diferenciálnu diagnostiku alopecií

Ochorenie	Kapilícium	Fyzikálny nález	Trakčný test	Labor. vyš.	Liečba
<b>Difúzna strata vlasov (nejazviaca)</b>					
telogénne effluvium	normálne	difúzne preriedenie	zvýšený telogén	špecifické pre zákl. ochorenie	špecifická podľa základného ochorenia
difúzna alopecia	normálne	nepravidelné preriedenie	zvýšený telogén	-	lokálna imunoterapia
androgenetická alopecia (muži)	normálne	Hamilton	negatívne	-	Minoxidil, Finasterid, chirurgia
androgenetická alopecia (ženy)	normálne	Ludwig	negatívne	testosteron, DHEAS	Minoxidil, orálna antikoncepcia, spironolakton
systémové ochorenia: tyreoiditída, deficit Fe, SLE, dermatomyozitída	väčšinou normálne	difúzne preriedenie	normálne alebo zvýšený telogén	hormóny ŠŽ, auto-protiľátky, ANA, Fe	špecifická podľa základného ochorenia
<b>Ložiskovitá strata vlasov (jazviaca)</b>					
lichen planopilaris	vlasý zoskupené do ostrovčekov	alopetické ložiská	negatívne	biopsia kože, imunoflorescencia	hydroxychlorochinon, cyklosporín
diskoidný lupus erythematosus	atrofia, dyschromia, folikulárne retencie	alopetické ložiská	negatívne	biopsia kože	intraleziálne kortikoidy, hydroxychlorochinon
folliculitis decalvans	pustuly na periférii ložísk	alopetické ložiská	negatívne	bakteriálna kultivácia, biopsia kože	rifampicin, clindamycin
pseudopelade brocq	nezápalové jazvenie	ložiská akoby vyžraté molami	negatívne	biopsia kože, imunoflorescencia	lokálne kortikoidy, hydroxychlorochinon
folikulárny degeneratívny syndróm	jazvenie lokalizované	nepravidelné ložiská	negatívne	biopsia kože	vyhýbať sa trakcii vlasov
<b>Ložiskovitá strata vlasov (nejazviaca)</b>					
alopecia areata	normálne	výkričnikové vlasy	pozitívne na okrajoch	vyš. KOH u detí	intraleziálne steroidy, minoxidil, anthralin
tinea capitis	deskvamácia, papuly, pustuly	alopetické ložiská	lámanie vlasov	vyš. KOH, mykologická kultivácia	orálne antimykotiká
trakčná alopecia	+/- jazvenie	alopetické ložiská na okrajoch kapilícia	lámanie vlasov	-	zabrániť ťahu
trichotillomania	normálne	ložiská, krátke vlasy ako strnisko	zvyčajne negatívne	-	psychoterapia, psychofarmaká
syphilis	normálne	akoby molom vyžraté ložiská	zvýšený telogén	RPR, TPHA	penicilín
lámanie vlasov	normálne	ložiská alebo na okrajoch kapilícia	odlomené vlasy	mikroskopia	-

Upravené podľa Habif et al.





Tab. 6 Diferenciálna diagnostika telogénneho a anagénneho effluvia

Klinický obraz	Telogénne effluvium	Anagénne effluvium
objavenie sa vypadávania vlasov po inzulte (spúšťacom faktore)	2-4 mesiace	1-4 týždne
percentuálna strata vlasov	20-50 %	80-90 %
typ vypadnutých vlasov	telogénny kyjovitý vlas	anagénny vlas
štruktúra vlasu	normálna	vlas dystrofický, poškodený

## ZMENY FARBY VLASOV

Farba vlasov závisí od množstva a pomeru eumelanínu a feomelanínu, tiež na tvare, veľkosti a rozmiestnení melanínových granúl. Farebné zmeny vlasov môžu byť geneticky podmienené alebo exogénne získané.

## HETEROCHROMIA

Heterochromia je výskyt vlasov rôznych farieb u toho istého jedinca, ide o odchýlku od fyziologického stavu, mozaicizmus. Exogénne spôsobená heterochromia môže byť vyvolaná cielene - farbením vlasov alebo ako následok pôsobenia rôznych chemických látok. Pri chronickej expozícii cigaretovému dymu dochádza k sfarbeniu bielych vlasov a fúzov na žlté až hnedé. Meď môže u pracovníkov v priemysle alebo pravidelných návštevníkov plavárni sfarbiť vlasy na zeleno. Kobalt a indigo sfarbiajú vlasy na modro a kyselina pikrínová na žlté. Mnohé lokálne používané liečivá môžu zmeniť farbu vlasov, napr. rezorcín, cignolín, kadmiové zlúčeniny v šampónoch. Taktiež mykotické alebo bakteriálne ochorenia kapilícia môžu zmeniť farbu vlasu.

## ALBINIZMUS

Albinizmus je vzácne vrodené ochorenie, pri ktorom chýba melanín v tkanivách kože, vlasov a v očiach následkom defektu tyrozinázy. Klinický obraz závisí od typu albinizmu, pri totálnom albinizme, kedy chýba melanín všade, je okrem postihnutia kože a vlasov častý očný a neurologický deficit, pri miernejšom čiastočnom albinizme ide o ložiskovú stratu pigmentu - **piebaldizmus**.

## POLIOSIS

Polióza je získaná ložiskovitá strata pigmentu vlasu, klinicky sa prejavuje ako ohraničené ložiská bielych vlasov. Sprevedáza vitiligo, neurofibromatózu, tuberózu sklerózu atď. Liečba je neúčinná, je možné zafarbenie depigmentovaných vlasov.

## CANITIES

Fyziologické difúzne zošedivenie resp. zbledenie vlasov, ku ktorému dochádza vekom. Etiopatogenéza spočíva v postupnej redukcii tyrozinázovej aktivity v spodnej časti starnúceho vlasového folikulu, neskôr dochádza k degenerácii melanocytov, inak je vlas nezmenený.

**Canities physiologica** - Šedivenie začína prirodzene po 40. roku života, najskôr v temporálnej oblasti, u mužov na brade, postupne difúzne v celom kapilícii, následne aj v pubickom ochlpení, v axilách a obočí.

**Canities praecox** - K šediveniu dochádza pred 20. rokom života, často sa vyskytuje familiárne.

**Canities symptomatica** - Náhle zošedivenie vlasov môže vzniknúť ako následok závažného inzultu, napr. po horúčkových stavoch, pri endokrinných poruchách (hypo/hyperthyreóza), pri pernicioznej anémii, onkologických ochoreniach a ťažkom strese. Liečba neexistuje, farbenie vlasov.

## ALOPÉCIE

Pojmom alopecia sa označuje plešivosť, teda strata vlasov. Alopecia môžeme rozdeliť na difúzne a cirkumskriptné, jazvité a nejazvité (Tab. 5). Dynamickým predstupňom alopecie je difúzne vypadávanie vlasov čiže eflúvium (deflúvium). V lekárskej terminológii sa pre vypadávanie vlasov používa termín „effluvium“ aj „deffluvium“, ide o dva identitické významové pojmy, synonymá, a ich presné rozlíšenie neexistuje.

Patomechanizmus alopecie sa rôzni podľa typu, všeobecne platí, že vlasová matrix je v anagénnej fáze vysoko mitoticky aktívna, a teda veľmi citlivá na akékoľvek noxy. Následkom nich môže dôjsť k zastaveniu rastu vlasu, náhly prechod cez katagén do telogénu s vypadnutím vlasu.

## GENERALIZOVANÉ EFFLUVIUM

Generalizované effluvium je difúzna strata vlasov bez tvorby viditeľných alopetických (neovlasených) ložísk. Pacient subjek-

tívne pociťuje preriedenie a zmenšenie celkového objemu vlasov. Difúzne vypadávanie vlasov sa zvyčajne objavuje bez zápalu kože a bez jazvenia, postihnuté je celé kapilícium. Dôležitý pre diferenciálnu diagnostiku je trichogram, pretože difúzne effluvium delíme na 2 typy: anagénne a telogénne (Tab. 6).

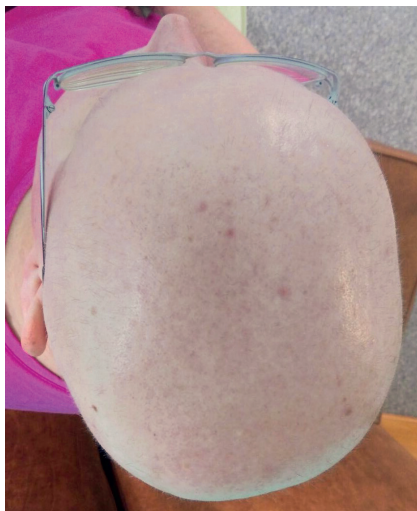## Telogénne effluvium (Telogénna alopecia, Symptomatická difúzna alopecia)

**Definícia:** Difúzne preriedenie celého kapilícia 3-4 mesiace po definovateľnej spúšťajúcej udalosti. Ide o zvýšené vypadávanie normálnych telogénnych vlasov u inak zdravých jedincov.

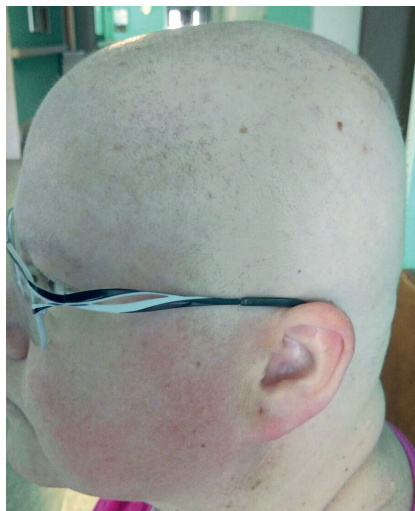
**Etiopatogenéza:** Nepatrné poškodenie vlasovej matrix anagénneho vlasu spôsobuje predčasné, no inak fyziologické skončenie anagénu s prechodom do telogénnej fázy a tvorbu kyjovitého vlasu. Takýto vlas na konci telogénnej fázy vypadáva asi o 3-4 mesiace. Koža kapilícia je bez známkov zápalu. Následkom spúšťajúcej noxy bývajú súčasne postihnuté viaceré folikuly v anagénnej fáze, následkom čoho dochádza k difúznemu preriedeniu celého kapilícia. Vypadávanie vlasov nasleduje s istým odstupom času od pôsobenia noxy, preto sa telogénna alopecia označuje aj ako alopecia neskorého typu. Je to druhá najčastejšia alopecia po androgenetickej alopecii.

Medzi telogénne effluvium radíme aj fyziologické vypadávanie vlasov u novorodencov a u žien po pôrode.

Spúšťacou udalosťou pri telogénnom efflúvii môže byť akútna strata krvi, úraz, operácia, výrazná diéta s neadekvátnym príjmom bielkovín, horúčnaté infekčné ochorenie, intoxikácia, prolongovaný stres, endokrinné ochorenie (hypothyreóza/hypertyreóza), deficit vitamínov a stopových prvkov atď. Lieky súvisiace s telogénnym efflúviom: kyselina salicylová, retinoidy, heparín, interferon, amfetamíny, bromokryptón, captopril, karbamazepim, cimetidín, danazol, enalapril, etretinát, levodopa, lítium, metoprolol, propranolol.



Obr. 4 Anagénne eflúvium po chemoterapii



**Klinický obraz:** difúzne preriedenie celého kapilícia, sprevádzané stenčením vlasov, prítomné sú aj nové tenké dorastajúce vlasy. Pacienti často prinášajú vypadané vlasy v sáčku, alebo ich majú zrátané. Často je sprievodným príznakom aj transversálne poškodenie nechtov – Beau línie.

**Diagnostika:**

Anamnéza: spúšťací faktor pred 3–4 mesiacmi.

Trichogram: vyššie zastúpenie telogénnych vlasov > 20 %.

Trichoskopia: nešpecifická, prevaha telogénnych vlasov, preriedenie vlasov, prítomné prázdne folikuly, nárast počtu folikulov s jedným vlasom, perifolikulárna diskolorácia, nález je podobný vo frontálnej aj okcipitálnej časti (dif.dg. androgenetická alopecia, kde sa nález líši v závislosti od lokality). Trakčný test pozitívny. Laboratórne vyšetrenia: KO + dif., hladina Fe v sére, väzbová kapacita Fe, Zn, hormóny štítnej žľazy (TSH), T4 v sére, ANA, RPR, testosterón, DHEAS, prolaktín.

Histologické vyšetrenie: zvýšený počet folikulov v telogénnej fáze, bez iných abnormalít.

**Diferenciálna diagnóza:** anagénne eflúvium, androgenetická alopecia, alopecia indukovaná liekmi, anémia z nedostatku Fe, ochorenie štítnej žľazy, systémový lupus erythematosus, sekundárny syphilis.

**Prognóza:** Vypadnuté vlasy sú predovšetkým telogénne a v priebehu nasledujúcich mesiacov postupne opäť narastú, niekedy trvá obnova pôvodnej hustoty 6–12 mesiacov. Nevyhnutná je dôsledná diferenciálna diagnostika spúšťacích faktorov. Niektoré ženy majú chronické telogénne eflúvium bez dokázateľnej príčiny.

Liečba závisí od zistenej príčiny, ale nie je nevyhnutná, vitamínové doplnky, stimu-

lujúce šampóny a tinktúry, mezoterapia, plazmaterapia.

**Anagénne eflúvium (Anagénno-dystrofická alopecia, Loose anagen syndrom)**

**Definícia:** Náhla strata väčšiny vlasov v celom kapilíciu následkom pôsobenia noxy, ktorá prerušuje anagénny cyklus a spôsobuje dystrofiu vlasového folikulu (Obr. 4).

**Etiopatogenéza:** Následkom intenzívneho poškodenia vlasového folikulu v anagénnej fáze dochádza k náhlemu prechodu folikulu do telogénu, k redukcii mitotickej aktivity vlasovej matrix, látkovej premeny, vlas sa stenčuje, odlomuje a ako dystrofický vlas vypadáva. Spúšťacia noxa náhle ovplyvňuje prevažnú väčšinu vlasových folikulov v anagénnej fáze (80–90 %), a v priebehu pár dní až týždňov po jej pôsobení dochádza k masívnemu výpadu vlasov. Ide o alopeciu včasného typu.

Z poškodenej dystrofickej vlasovej matrix sa dočasne nijaký vlas netvorí, nastáva anagénna pokojová fáza. Poškodenie vlasovej matrix môže niekedy viesť k jej degenerácii, vo folikulárnych ústiach sa tvoria folikulárne zátky, tzv. kadaverózne vlasy. Táto dystrofia vlasového folikulu môže byť dočasná s obnovou vlasu ale aj definitívna so stratou vlasového folikulu. Často dochádza k rýchlej obnove rastu vlasov po skončení pôsobenia noxy (napr. po chemoterapii).

**Spúšťacie faktory:** chemoterapia a jej antimitotický účinok, rádioterapia, otrava (tálium, arzén).

**Klinický obraz:** Náhla strata väčšiny vlasov, podobná alopecii totalis, vypadávajú aj mihalnice, obočie, brada, axilárne a pubické ochlpenie. Koža kapilícia je normálna, no dochádza aj k poškodeniu nechtov

– transversálne Beau línie. Výpad vlasov začína na 7.–10. deň, najvýraznejší je cca o mesiac. Po skončení pôsobenia noxy vlasy po niekoľkých týždňoch dorastajú, u niektorých pacientov dochádza k zmene kvality, farby a štruktúry vlasov.

**Diagnostika:** Trichoskopia – zníženie počtu anagénnych vlasov, početné dystrofické anagénne vlasy.

**Liečba:** Liečba ani žiadna prevencia nie je účinná, pacienti nosia dočasne parochňu. Prognóza je dobrá, vlasy sa obnovia.

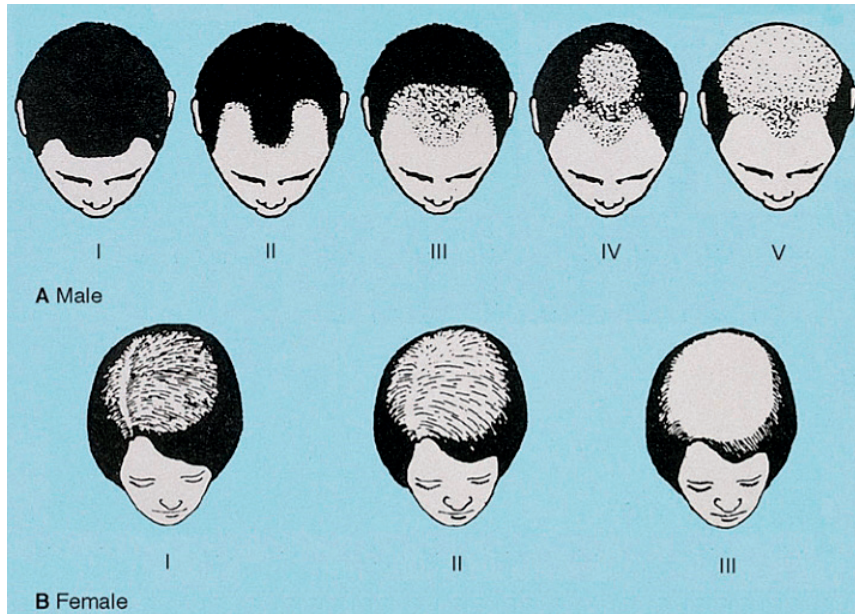
**ANDROGENETICKÁ ALOPECIA (PATTERN HAIR LOSS, COMMON BALDNESS)**

Androgenetická alopecia (AGA) je preriedenie kapilícia a postupná strata vlasov v typických lokalitách kapilícia, bežne nazývaná plešatosť. Je najčastejším typom medzi alopeciami. U mužov sa to často nepovažuje za chorobu, ale sekundárny pohlavný znak. 80 % populácie mužov kaukazskej rasy má androgenetickú alopeciu. U žien je výskyt FAGA (female androgenetic alopecia) nižší, predovšetkým u tých s pozitívnou rodinnou anamnézou, objavuje sa v neskoršom veku v období klimaktéria, často okolo 60 rokov. U mužov začínajú prejavy už po puberte, okolo 20 rokov, často je plešatosť plne vyvinutá už vo veku 40 rokov.

**Etiopatogenéza:** Objavuje sa ako výsledok dvoch vplyvov – genetickej predispozície a vplyvu androgénov na vlasových folikulov určitých častí kapilícia. Dedičnosť býva autozomálne dominantná ale aj polygénová. Následkom hormonálnych vplyvov na niektorých vlasových folikulov dochádza k postupnej miniaturizácii vlasového folikulu. Z hormónov zohrávajú najdôležitejšiu úlohu dihydrotestosteron konvertovaný 5- $\alpha$ -reduktázou z testosterónu. Vlasové folikuly citlivé na androgény sú najskôr vo frontálnej oblasti a vertexe, neskôr aj parietálne.

**Klinický obraz:** Pre mužov je typické preriedenie vlasov bitemporálne, tzv. „kúty múdrosti“, frontálna línia v tvare M, neskôr ústup frontálnej línie vlasov dozadu k preriedenej oblasti vertexu. V neskorších štádiách tieto ložiská splyvajú do súvislej plešiny so zachovaním vlasov po okrajoch za ušnicami temporálne a okcipitálne ako tzv. Hippokratov veniec. U žien býva preriedenie kapilícia v centrálnej, parietálnej časti kapilícia, v oblasti tzv. koruny, so zachovaním frontálnej línie vlasov. Vlasy sú postupne tenšie, krátke, až velusové, ich počet sa znižuje postupne so zánikom vlasových folikulov. Koža kapilícia je normálna, bez postihnutia, v miestach plešiny sa





**Obr. 5** Štádia androgenetickej alopecie A) AGA – mužský typ podľa Hamiltona, B) FAGA – ženský typ podľa Ludwiga

na nej časom tvoria seboroické a aktinické zmeny.

**Klasifikácia:**

U mužov delíme androgenetickú alopeciu (AGA) do 5 štádií podľa Hamiltona (Obr. 5, časť A):

- typ Hamilton I: charakterizuje vypadávanie vlasov a redukciu vlasových folikulov pozdĺž frontálnych okrajov a vznik kútov,
- typ Hamilton II-III: posúvanie frontálnej línie vlasov dozadu v tzv. M línii, preriedenie v oblasti vertexu, ešte je zachovaný pruh vlasov, tzv. „mostík“ medzi vertexom a frontálnou časťou kapilícia,

- typ Hamilton IV: splývajúce alopetické ložiská frontálne, v oblasti koruny a vertexu,

- typ Hamilton V: kompletná plešatosť vo vrchnej časti hlavy so zachovaním línie vlasov na okrajoch kapilícia temporálnej od ušnic a okcipitálne, tzv. Hippokratov veniec.

U žien delíme androgenetickú alopeciu (FAGA) do 3 štádií podľa Ludwiga, (Obr. 5, časť B). U žien je typické zachovanie frontálnej vlasovej línie, závažnosť preriedenia kapilícia je odstupňovaná I-III.

**Patogenéza:** Testosterón je konvertovaný na periférne aktívny dihydrotestosterón (DHT) pomocou enzýmu 5-a-reduktázy, ktorá má dve izoformy:

5-a-reduktáza typ I – vyskytuje sa v oblasti sebaceálnych žliaz na tvári, v kapilícii, na hrudníku, chrbte, v pečeni, obličkách, nadobličkách,

5-a-reduktáza typ II – vyskytuje sa vo vlasových folikuloch kapilícia, na brade,

v pečeni, v oblasti prostaty, epididymis, seminálnych vačkov. Finasterid používaný v liečbe AGA inhibuje 5-a-reduktázu typu II.

DHT postnatálne spôsobuje zväčšenie prostaty a androgenetické vypadávanie vlasov u geneticky predisponovaných jedincov. Terminálny vlas prechádza pôsobením tohto hormónu tzv. regresívnou metamorfózou. Následkom pôsobenia DHT sa vlasový folikul postupne mení na atrofický, miniaturizovaný, so stenčovaním vlasu až na velusový, proces končí zánikom vlasového folikulu. U žien pri klinickej androgenetickej alopecii musíme vylúčiť možné sprievodné, nielen endokrinné ochorenia: akné, hirsutizmus, polycystické ováriá, virilizácia.

**Diagnostika:**

pozitívna rodinná anamnéza, typický klinický obraz (Hamilton, Ludwig),

trichoskopia: heterogenita v hrúbke vlasového vlákna, žlté bodky, perifolikulárna diskolorácia, úbytok terminálnych a nárast počtu velusových vlasov, nárast počtu folikulov s jedným vlasovým vláknom (fyziologicky vyrastajú z jedného folikulu cca 3 vlasy), trichogram (zvyššené percento telogénnych vlasov),

histopatológia (miniaturizácia vlasového folikulu),

u mladých žien je potrebné vylúčiť hyperandrogenizmus (syndróm polycystických ovárií alebo poruchy nadobličiek), vyšetru-

je sa hladina testosterónu, dihydroepiandrosteron (DHEAS), prolaktín, vyšetrenie hormónov štítnej žľazy (TSH), T4 v sére, hladina Fe, väzbová kapacita Fe, KO + dif., ANA.

**Diferenciálna diagnóza:** telogénne efluvium, alopecia areata, sekundárny syfilis, systémový lupus erythematosus, deficit Fe, hypo/hypertyreóza, trichotillománia, seboroická dermatitída.

**Terapia:**

u žien aj u mužov: topický 2% a 5% minoxidil, vitamínové doplnky, tinktúry a šampóny podporujúce prekrvenie kapilícia, mezoterapia, plazmaterapia,

u mužov: finasterid p.o. 1 mg denne (inhibitor 5-a-reduktázy typu II), opätovný nárast vlasov pozorujeme o 3-6 mesiacov po nasadení liečby, po jej vysadení cca do 12 mesiacov vlasy znova vypadávajú, u niektorých mužov finasterid znižuje libido a blokuje erekciu, po skončení liečby miznú aj vedľajšie účinky,

u žien: antiandrogény, spironolacton, cyproteron acetat, flutamid, cimetidine (blokujú účinok DHT),

kamufláž: príčesky, parochňa, transplantácia vlasov z okcipitálnej oblasti kapilícia necitlivej na hormonálne vplyvy.

**ALOPÉCIE MECHANICKE**

**Trakčná alopecia**

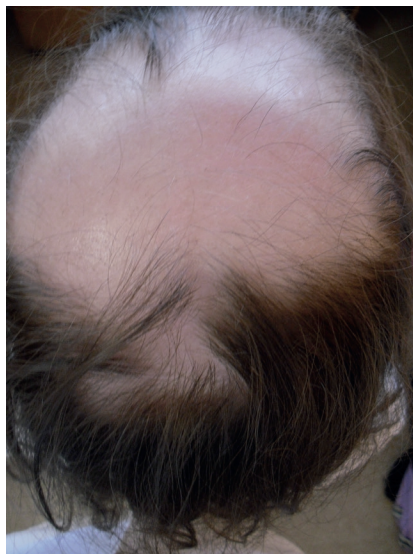Trvalo pôsobiaci ťah a tlak môžu vyvolať regresívne zmeny vo vlasovom folikule, čo vedie k zastaveniu rastu vlasu alebo jeho zmene na velusový. Klinický obraz je charakteristický podľa spôsobu a miesta mechanickej iritácie, alopecie sú ohraničené, lokalizované, sčasti podmienené povoláním. Najčastejšie vyvoláva trakčnú alopeciu spôsob zopnutia vlasov do gumičky tzv. „kónský chvost“, alopecia vzniká na okrajoch kapilícia s ústupom vlasov frontálne v smere dlhodobého ťahu vlasov – **alopecia marginalis traumatica**.

Podobné alopecie vznikajú aj u černochovo pri typickom účese drobných vrkočov. Prognóza je nepriaznivá, po vzniknutej atrofii vlasových folikulov nie je možné obnovenie rastu vlasu, liečba je núčinná a spočíva v prevencii.

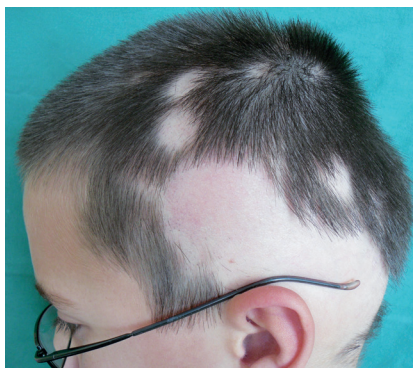**Trichotillománia**

Trichotillománia je patologické vytrhávanie vlasov, patrí medzi psychiatrické ochorenia. Psychicky motivované chorobné nutkanie vytrhávať si vlasy môže byť kombinované s inými poruchami, napr. trichofágiou, onychofágiou alebo bulímiou. Výskyt nie je zriedkavý, prevažne u detí do 17 rokov. Klinický obraz: ohraničené alopetické ložiská frontoparietálne a frontotemporálne (viac na jednej strane

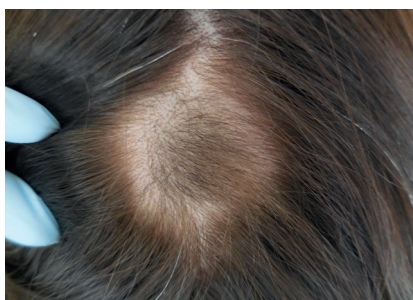



Obr. 6 Alopecia areata confluens



Obr. 7 Alopecia areata



Obr. 8 Alopecia areata po liečbe

podľa dominantnosti ruky), ktoré vznikajú natáčaním vlasov okolo prstov s ich vytrhnutím. U detí táto porucha signalizuje emocionálne problémy aj závažné psychiatrické ochorenia. V alopetických ložiskách nachádzame vlasy rôznej dĺžky a drobné hemorágie v ústiach vlasových folikulov, čo je dôležitý diferenciálny diagnostický znak odlišenia od alopecia areata. **Diagnostika:** trichogram – 0 % telogénnych vlasov v ložisku, viac katagénnych,

tiež odlomené a dysplastické vlasy, trichoskopia – rôzne znaky súvisiace s poškodením vlasu, vlasy rôznej dĺžky, odlomené vlasy, trichoptilosis (rozštiepené vlasy), čierne bodky, nepravidelné zatočené vlasy.

**Diferenciálna diagnostika:** alopecia areata, telogénne efluvium, tinea capitis.

**Terapia:** zahŕňa objasnenie príčin tohto správania, nevyhnutné je psychiatrické konzílium a prípadná liečba. Niekedy je účinné ostrihanie vlasov nakrátko (cca 1 cm), aby si ich pacient nevedel zachytiť a vytrhnúť.

### ALOPECIA CIRCUMSCRIPTA

Vzniká po toxickom poškodení vlasových folikulov následkom iných procesov, napr. v ložiskách po impetigo contagiosa, furunkule, karbunkule, eryzepele, mykóze. Ak nedošlo k deštrukcii vlasovej matrix vo folikule, vlasy opätovne dorastú.

### ALOPECIA AREATA

**Definícia:** Alopecia areata je ložiskovité, zápalové, reverzibilné vypadávanie vlasov s nejasnou etiológiou. Je charakterizovaná tvorbou okrúhlych ložísk vypadaných vlasov v rôznych častiach kapilícia (Obr. 6–8).

**Klinický obraz:** V kapilíciu nachádzame ostro ohraničené kruhové ložiská vypadaných vlasov, bez zjavného zápalu kože, so zachovanými vlasovými folikulami. Niekedy môže byť v alopetických ložiskách prítomný jemný erytém kože, drobné velusové vlasy, niekedy čierne bodky (výkričníkovité vlasy). Častejšie sa vyskytuje u detí, môže vzniknúť v každom veku, trvá niekoľko týždňov až mesiacov.

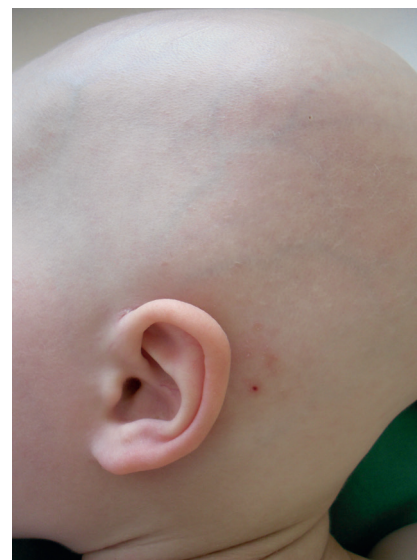**Klasifikácia:** Alopetické ložiská sa môžu vytvoriť kdekoľvek v kapilíciu – **alopecia areata**, pri závažnom poškodení môžu splývať a postihovať celé kapilícium, tzv. **alopecia totalis** (Obr. 9), niekedy je spravidla tvorbou alopetických ložísk na brade, v obočích, na mihalniciach aj inde na tele, tzv. **alopecia universalis**. V 20 % prípadov sa môžu pridružiť zmeny na nechtoch tvorbou drobných jamiek (nail pitting). Nepriaznivým prognostickým znakom je prítomnosť alopetických ložísk v okcipitálnej oblasti kapilícia, tzv. **ophiasis**. Ojedinele sa vyskytuje aj difúzna forma areátnej alopecie – **alopecia areata incognita**, pri ktorej je veľmi ťažké odlišenie od iných typov efluvií, možné je to jedine histologickým vyšetrením.

**Etiopatogenéza:** Etiológia nie je úplne objasnená, uvažuje sa o vplyve rôznych endogénnych aj exogénnych faktorov na vlasový folikul u predisponovaných jedincov. V 20 % prípadov je pozitívna rodinná anamnéza alopecia areata. Môže íť o koincidenciu s atopickými ochoreniami,

autoimunitnými ochoreniami, endokrinnými abnormalitami, ochorenie štítnej žľazy, deficienciu Fe, Zn, patologický stres. Výsledkom pôsobenia noxy dochádza k uvoľňovaniu prozápalových cytokínov, interleukínov, s významnou úlohou T-lymfocytov, ale aj ďalších mediátorov zápalu, ktoré sa koncentrujú okolo vlasových folikulov. Zápalová reakcia v oblasti vlasového bulbu a matrix tlmi jej mitotickú aktivitu. Výsledkom je predčasný prechod vlasu do telogénnej fázy s jeho vypadnutím. Nasleduje dystrofická anagénna fáza počas pôsobenia noxy s dočasným pozastavením rastu vlasu, alebo tvorbou dystrofických a kadaverózných vlasov.

Po ustúpení zápalu sa vo folikule znova tvorí normálny zdravý vlas, spočiatku jemný, svetlý, akoby velusový, neskôr opäť pigmentovaný terminálny vlas. Areátna alopecia je spravidla reverzibilná, niekedy aj spontánne bez liečby. Sivé a biele vlasy sú na tieto vplyvy menej citlivé, preto niekedy počas fulminantnej areátnej alopecie vypadnú pigmentované vlasy a sivé sú ušetrné – pacient popisuje „zošedivenie za noc“.

**Diagnostika:** pozitívny trakčný test z okrajov ložiska – ak sa vlasy dajú ľahko a bezbolestne vytiahnuť, možno rátať s progresiou, – mikroskopické vyšetrenie uvoľnených vlasov: vlasy sú dystrofické, majú zahrotené konce. Prognosticky nepriaznivým znakom je prítomnosť výkričníkovitých a peladových vlasov, prítomnosť kadaverózných vlasov (čierne bodky), – trichoskopia: zachované ústia folikulov, pravidelne rozmiestnené žlté bodky, čierne bodky (kadaverózne vlasy), výkričníkovité



Obr. 9 Alopecia totalis, IPEX syndrom



a kuželovité vlasy, odlomené vlasy, nové rastúce velusové vlasy, laboratorné vyšetrenia: KO + dif., hladina Fe v sére, väzbová kapacita Fe, Zn, hormóny štítnej žľazy (TSH), T4 v sére, ANA, RPR, TPHA.

**Diferenciálna diagnóza:** Pseudopelade Brocq, alopecia specifica pri sekundárnom syphilise, tineu capitis (nezápalovú formu), trichotillomániu, skoré štádiá jazviacich alopecií, systémový lupus erythematoses.

**Terapia:** niekedy spontánna remisia, inak vzhľadom k nejasnej etiológii nie je špecifická a uspokojivá. V liečbe preferujeme tlmenie zápalovej reakcie – lokálne, intraleziálne alebo celkové kortikosteroidy, cyklosporín, lokálna fototerapia, PUVA terapia, kryoterapia, mezoterapia, plazmaterapia. Na niektorých pracoviskách sa v liečbe využíva navodenie alergickej kontaktnej dermatitídy napr. difencyprónom, dichlorobenzónom, následkom čoho vlasy v alopetických ložiskách dorastajú. Pri závažných a rozsiahlych alopeciách s dlhodobým priebehom sa využíva aj biologická liečba.

#### JAZVIACE ALOPECIE

Primárne jazviace alopecie sú výsledkom poškodenia vlasového folikulu a zárodnočnej vlasovej matrix a to:

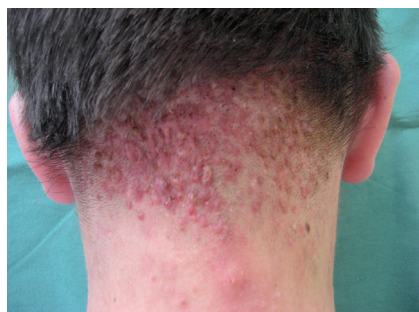- zápalovým procesom (neinfekčným, lupus erythematoses, lichen planopilaris),
- infekciou (Tinea capitis, Kerion Celsi, nekrotizujúci herpes zoster),
- ostatné príčiny: jazva po chirurgickom zákroku, neoplazmy, metastázy.

Klinicky dochádza k vymiznutiu vlasových folikulov, nahradenie jazvovitým tkanivom. Liečba je neúčinná, jazvy sú ireverzibilné.

#### Klasifikácia:

##### Lymfocytárne:

- lichen planopilaris (klasický lichen planopilaris, frontálna fibrotizujúca alopecia, Grahham-Little syndrom),
- chronický diskoidný lupus erythematoses,
- klasický pseudopelade Brocq,



Obr. 10 Acne keloidalis

- centrálna centrifugálna fibrotizujúca alopecia,

- alopecia mucinosa,
- graft-versus-host disease.

##### Neutrofilné:

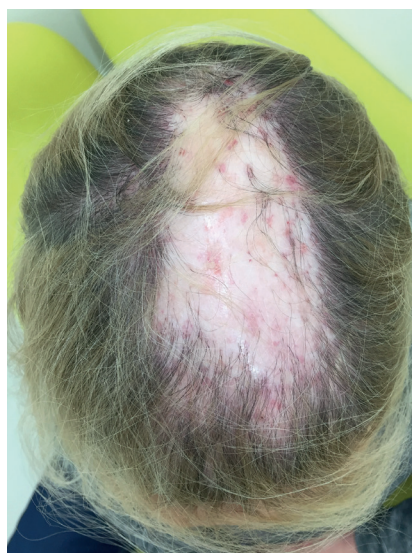- folliculitis decalvans,
- disekčná celulitída.

##### Zmiešané:

- acne keloidalis (Obr. 10),
- folliculitis necrotica.

**Dignostika:** trichoskopia, biopsia kože s histologickým vyšetrením.

**Liečba:** závisí od druhu alopecie, glukokortikoidy lokálne, intraleziálne a systémové, systémové antibiotiká.



Obr. 11 Lichen planus

#### Lichen planopilaris

Lichen planopilaris je najčastejšie primárne lymfocytárne jazviace ochorenie kapilícia v dospeljej populácii s definitívnou stratou vlasov v postihnutej oblasti. Klinicky je v kapilícii prítomný perifolikulárny erytém až fialovočervené zafarbenie, hyperkeratóza a špecifické šupiny, vlasy zoskupené do trsov, okolo nich drobné, neskôr splývavé jazvovité alopetické ložiská (Obr. 11). Subjektívne pacient pociťuje bolesti kapilícia. Ochorenie má chronický dlhotrvajúci priebeh s pomalou progresiou. Liečba býva neúčinná, spočíva v tlmení nešpecifickej zápalovej reakcie, odporúčania zahŕňajú antimalariká (hydroxychlorochinon), lokálne, intraleziálne aj orálne kortikosteroidy. Rozlišujeme 3 varianty tohto ochorenia:

##### Klasický lichen planopilaris

Klasická forma lichen planopilaris postihuje predovšetkým oblasť vertexu kapilícia u žien v strednom veku.

**Diagnostika:** Trichoskopia – ideálne v akútnej fáze ochorenia, charakteristickým nálezom sú fialovoružové ložiská s prolongovanými kapilármi okolo folikulov, prítomnosť perifolikulárnej deskvamácie vo forme golierika, tzv. collette šupín okolo viacerých vlasov vystupujúcich niekoľko milimetrov nad povrch pokožky, niekedy ako tubulus objímajú vlasy. Perifolikulárne kapiláry sú predĺžené, uložené koncentricky okolo folikulu. V neskorších fázach ochorenia pozorujeme ružové až biele ložiská miestami konfluujúce so zánikom folikulov, ložiská nahrádza atrofická jazva.

##### Frontálna fibrotizujúca alopecia

Progresívna ireverzibilná strata vlasov vo frontálnej oblasti kapilícia. Najčastejšie sa vyskytuje u postmenopauzálnych žien. Ochorenie je charakteristické pomalým priebehom, dochádza k postupnému ústupu frontotemporálnej a frontoparietálnej vlasovej línie smerom dozadu so zánikom vlasových folikulov a ich nahrádzaním jazvovitým tkanivom. U viac ako polovice pacientov dochádza k strate obočia, najprv laterálnej tretiny, postupne celého.

**Diagnostika:** klinická manifestácia ústupujúcej vlasovej línie vo frontálnej oblasti smerom dozadu, trichoskopia – zánik folikulov, belavé jazviace ložiská, osamelé vlasy, v oblasti obočia ružovohnedé bodky.

##### Graham Little syndrom

Forma lichen planopilaris a keratosis pilaris like syndrom v kapilícii, obočí, v axilárnej a pubickej oblasti.

##### Diskoidný lupus erythematoses

DLE je primárna lymfocytová jazviaca alopecia, najčastejšie sa vyskytuje medzi 20. a 40. rokom života, u žien častejšie. Ložiská v kapilícii často sprevádzajú systémové prejavy.

**Klinický obraz:** lézie začínajú ako dobre ohraničené okrúhle a oválne ružovo-fialové makulózne až papulózne ložiská, zväčšujúce sa do alopetických ložísk s folikulárnymi keratotickými zátkami, erytémom, deskvamáciou. Lézie sú často hypo/hyperpigmentované, vlasy sú tenšie. Subjektívne symptómy pacienta zahŕňajú bolestivosť, svrbenie, pálenie, zvýšenú citlivosť. Koncové štádium ochorenia je charakteristické fibrotickými až atrofickými jazvami s chýbaním vlasových folikulov. Dlhotrvalé ochorenie v koncových štádiách je ťažko odlíšiteľné od ostatných fibrotizujúcich alopecií.

**Diagnostika:** Priama fluorescencia – IgG depozity v oblasti dermoepidermálnej junkcie, histologické vyšetrenie, trichoskopia – v aktívnej fáze ochorenia sú patognomické veľké žlté bodky – keratotické





zátky v ústiach folikulov, tučné rozvetvené cievy perifolikulárne, roztrúsená hnedastá dyskolorácia, červené bodky, v neskorých fázach ochorení pozorujeme belavé a ružové jazvičky ložiská so zánikom folikulov.

**Liečba:** celková v rámci liečby systémového ochorenia, lokálne kortikosteroidy.

### Centrálna centrifugálna jazviaca alopecia (Folikulárny degeneratívny syndróm)

Pomaly progredujúca jazviaca alopecia začínajúca v strednej línii kapilícia, tzv. koruna a centrifugálne sa šíri do okolia. Najčastejšie sa vyskytuje u žien tmavého fototypu, niekedy vzniká následkom chronického mechanického ťahu, chemického a termálneho poškodenia kapilície spôsobeného úpravou vlasov. Posledné výskumy poukazujú na genetické abnormality vlasového folikulu, následkom ktorých dochádza k predčasnemu odlučovaniu vnútorného koreňového obalu vlasu. Zmeny sú ireverzibilné. Liečba zahŕňa kombináciu kortikoidov s orálnym tetracyklínom.

### Alopecia mucinosa

Klinicky erytematózne alopetické lézie (papuly, ploché ložiská) vyskytujúce sa v kapilícii aj na tvári v oblasti brady. Môže byť obrazom kožného T lymfómu.

### Folliculitis decalvans

Folliculitis decalvans je primárna neutrofilná jazviaca alopecia. Pomenovanie decalvans pochádza z latinského decalvare, čo znamená odstránenie vlasov.

Ochorenie predominantne postihuje okcipitálnu oblasť kapilícia a vertex, vzácne môže byť postihnutá aj brada. Typickým znakom folliculitis decalvans je prítomnosť viacerých vlasov vychádzajúcich z jedného rozšíreného folikulu, tvoria akoby chumáče vlasov (5-20 vlasov). Chumáč vzniká zoskupením viacerých folikulárnych jednotiek následkom fibrózy a retencie telogénnych vlasov. V akútnej fáze nachádzame folikulárne uložené pustuly často s tmavožltým až hemoragickým exsudátom zasušným do krúst, starbust pattern hyperpláziu. Subjektívne pacient pociťuje bolesť, svrbenie, pálenie. V priebehu ochorenia dochádza k tvorbe malých až rozsiahlych jazvičiek alopetických ložísk. V 20-75 % prípadov dokážeme kultivačne prítomnosť *Staphylococcus aureus*. Alopetické ložiská sú ireverzibilné.

**Liečba:** systémové antibiotiká (tetracyklín, klindamycín), glukokortikoidy lokálne, intralezionálne aj systémové, systémové retinoidy.

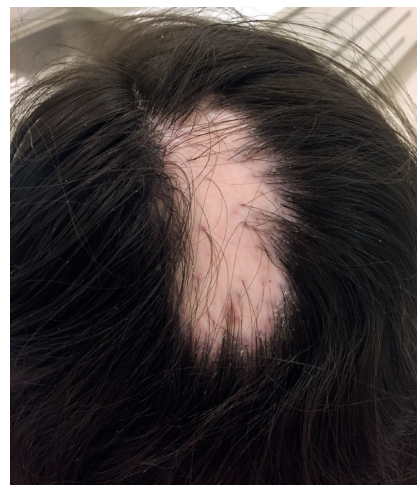### Disekčná celulitída (Perifolliculitis capitis abscondens et suffodiens)

Disekčná folikulitída je chronické progresívne zápalové ochorenie, často sa vyskytuje u mladých mužov tmavšieho fototypu. Ochorenie začína oklúziou folikulárneho ústia v kapilícii v oblasti vertexu a okcipitálne. Neskôr sa tvoria perifolikulárne pustuly, noduly a abscesy, často s komunikujúcimi sínusmi. Bakteriálna kultivácia purulentného materiálu býva sterilná, niekedy je prítomný *Staphylococcus aureus*. Niekedy sa vyskytuje spolu s acne conglobata, hidradenitis suppurativa. Trichoskopický nález - žlté a čierne bodky, erytém, cievy s belavým haló, 3D bezštruktúrne navolitité ložiská okolo folikulu s dystrofickým vlasom, akoby rázštep kože následkom rastu vlasu cez amorfnú hmotu, v konečných štádiách ochorenia sú prítomné belavé jazvovité ložiská. Liečba je podobná ako pri folliculitis decalvans.

### Pseudopelade Brocq - atrofizujúca alopecia

Pseudopelade Brocq je primárna lymfocytová jazviaca atrofizujúca alopecia, postihuje prevažne ženy fototypu II, medzi 30. a 50. rokom života. Termín pseudopelade je odvodené z francúzskeho pelade, čo znamená alopecia areata, pre svoju podobnosť s týmto ochorením. V minulosti sa považovala za konečné štádium iných jazvovitých alopecií.

Klinický obraz pseudopelade Brocq zahŕňa asymptomatické, nezápalové porcelánovo biele alopetické ložiská väčšinou v centrálnej časti kapilícia, rozloženie alopetických ložísk môže pripomínať „stopy v snehu“ (Obr. 12). Vývoj je pomalý progredujúci, bez známkov zápalu. Diferenciálne diagnosticky ju odlišuje od areátnej alopecie chýbanie folikulárnych ústí. Termín



Obr. 12 Pseudopelade Brocq

pseudopelade Brocq je často využívaný pre terminálny stav iných jazvičiek ochorení, no mnoho autorov ho považuje za samostatnú klinickú jednotku.

**Diagnostika:** trichoskopia: nešpecifický obraz, strata folikulárnych ústí, solitárne dystrofické vlasy na okraji ložísk, koža v ložiskách je rôznych odtieňov bielej. Chýba tubulárna perifolikulárna deskvamácia (lichen planopilaris), starbust pattern hyperplasia (folliculitis decalvans), veľké rozvetvené cievy (discoid LE), teda klinicky aj trichoskopicky je pseudopelade Brocq diagnóza po vylúčení ostatných (diagnosis of exclusion).

### KONGENITÁLNE ALOPECIE A HYPOTRICHÓZA

#### Aplasia cutis congenita

Kongenitálny defekt kapilícia väčšinou v oblasti vertexu, charakterizovaný lokalizovaným defektom epidermis, dermis a niekedy aj časťou podkožného tkaniva. Je to solitárna asymptomatická ulcerácia okrúhleho tvaru, veľ. 1-3 cm, prítomná pri narodení, hojí sa jazvou, kde chýbajú vlasové folikuly. Etiopatogenéza - výsledok inkompletného uzáveru neurálnej trubice alebo zastavenie vývoja kože počas embryogenézy. Niekedy môže byť súčasťou iných kongenitálnych syndrémov. Odporúča sa neurologické konzílium pre vylúčenie združených anomálií neurálnej trubice.

#### Alopecia triangularis congenitalis

Kongenitálna alopecia v temporálnej oblasti kapilícia trojuholníkového tvaru, zväčša u žien. Klinicky sú špecifické alopetické ložiská veľ. cca 2-4 cm, trojuholníkového tvaru, v temporálnej oblasti kapilícia, často uložené pri vlasovej línii, prítomné od 3-6 rokov a pretrvávajú, sú terapeuticky neovplyviteľné. Alopetické ložiská sú bez vlasových folikulov, bez atrofie, bez zápalu. Diferenciálne diagnosticky je potrebné odlišenie androgenetickej alopecie.

#### Hereditárna hypotrichóza

Kongenitálne autozomálne dominantne podmienené ochorenie, pri ktorom dochádza k redukovanému ochlpeniu v kapilícii aj na tele, väčšinou u aziatov a u tmavej rasy. Pri hypotrichosis simplex dochádza k miniaturizácii vlasových folikulov nielen v kapilícii ale aj inde na tele. Liečba nie je možná.

### INFEKČNÉ OCHORENIA KAPILÍCIA

#### PEDICULOSIS CAPITIS

Parazitárne ochorenie spôsobené parazitom - voš detská, často u detí v kolektívoch.





Dospelého parazita je náročné zachytiť, diagnózu potvrdíme nálezom vajíčka – hnidy nalepenej na vlase. Diagnóza je často zamieňaná za seboroickú dermatitídu (šupiny imitujú hnidy). Sprievodným znakom je pruritus na krku a okcipitálne. V pubickom ochlpení spôsobuje pedikulózu *Phthirus pubis*. Liečba: antiparazitárne šampóny.

### SCABIES

Parazitárne ochorenie spôsobené zákožkou *Sarcoptes scabiei*. Kapilícium býva postihnuté výnimočne, najmä u malých detí a imuno-kompromitovaných pacientov. Typické sú chodbičky, nález trusu ale aj živej zákožky. Kapilícium býva rezervoárom prolongovaného ochorenia rezistentného na liečbu.

### TINEA CAPITIS

Tinea capitis je mykotické ochorenie kože kapilícia a vlasov. Najčastejšími druhmi sú *Microsporum* a *Trichophytia*.

**Morfologická klasifikácia** rozdeľuje tineu capitis podľa poškodenia vlasu na 3 typy: ektothrix – mykotické vlákna, hýfy a artrospóry pokrývajú povrch vlasu nad zónou keratinizácie, môžu postihovať kutikulu, endothrix – vlasové vlákno je vyplnené mykotickými vláknami, hýfami a spórami, vlasové vlákno je oslabené, láme sa, je deštruované, favus – poškodenie vlasov nahromadením vzduchových bublín vo vlase, často spôsobený *Trichophyton schoenleii*.

**Klinická klasifikácia** rozdeľuje tineu capitis na 3 typy: nezápaloá – spôsobuje ju antropofilné druhy húb, klinicky ako ložiská odlámaných vlasov rôznych dĺžok a čierne bodky, spôsobený napr. *Microsporum canis*, zápalová – spôsobuje ju zoofilné a geofilné druhy húb, klinicky **kerion Celsi**, prítomný zápal, edém, pustuly, perifolikulárne abscesy, vlasy sa uvoľňujú ľahko, favus – klinicky krusty, amorfný materiál obsahujúci vlasové reziduá, hýfy húb a keratinové zvyšky, žltobiele skutulá sú typické, ale nevyskytujú sa vždy.

Klinický nález závisí od typu mykózy, najčastejšie sú prítomné ohraničené zápalové alopetické ložiská v kapilícii s odlomenými vlasmi v rôznej dĺžke, čierne bodky, uvoľňovanie vlasov. Charakteristický obraz kerion Celsi vyzera ako polgulovité zápalovo infiltrované alopetické ložisko v kapilícii, v ňom perifolikulárne uložené abscesy, secernácia hnisu, na povrchu krusty, zlepené vlasy, ľahké uvoľňovanie vlasov.

### Diagnostika:

- mikroskopické vyšetrenie vlasov v roztoku KOH – prítomné septované hýfy, umožňuje dif. dg. endo/ektotrix, artrospóry,

- kultivačné mykologické vyšetrenie (Sabouradov agar, kultivácia 3 týždne),  
- vyšetrenie vo Woodovej lampe (zelená fluorescencia – druhy *Microsporum*).  
Liečba zahŕňa orálne antimykotiká.

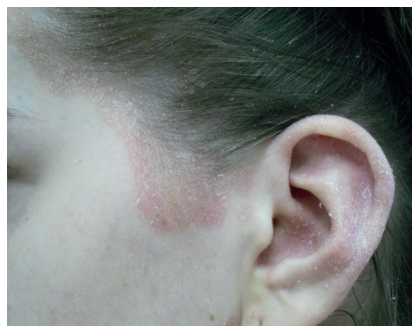### OCHORENIE KAPILÍCIA AKO SÚČASŤ SYSTÉMOVÉHO OCHORENIA

#### SEBORICKÁ DERMATITÍDA

Trichoskopia: typický nález – deskvamácia žltými šupinami, tenké rozvetvené cievy.

#### PSORIÁZA

Nález v kapilícii sa vyskytuje u 50–80 % pacientov so psoriázou, býva prvým a niekedy jediným príznakom ochorenia. Klinicky sa psoriáza v kapilícii prejavuje ako erytematoskvamózne zápalovo infiltrované presne ohraničené ložiská so striebřistými šupinami na povrchu, často presahujú vlasovú líniu frontálne, okcipitálne aj retroaurikulárne so zasahovaním na ušnicu (Obr. 13).



Obr. 13 Psoriáza

**Trichoskopia:** typický nález – kapiláry akoby stočené do kĺbka (coiled glomerular capillaries), uložené v zhlukoch do línie alebo do kruhov, biela a striebřná deskvamácia.

#### AUTOIMUNITNÉ BULÓZNE OCHORENIA

Trichoskopia: typický nález – červené ostro ohraničené polygonálne hemoragické ložiská, prolongované serpiginózne cievy, bodkovité kapiláry s belavým haló, veľké žlté bodky s belavým haló (znak volského oka), biele lamelárne štruktúry, vezikuly.

#### ALOPECIA AREOLARIS SPECIFICA

V neskej fáze sekundárneho syphilisu vzniká maloložisková areálna alopecia. Klinický obraz je špecifický, prítomné sú početné drobné ložiská v temporálnej a okcipitálnej časti kapilícia, akoby „moľom vyžraté“ (mole eaten sign). Príčinou vzniku je toxické pôsobenie treponém na vla-

sový folikul. Ložiská po liečbe zarastajú hneď pigmentovanými vlasmi na rozdiel od areátnej alopecie.

### NADMERNÝ RAST VLASOV

Nadmerný rast vlasov sa vyskytuje v dvoch formách:

1. **Hypertrichosis** – nadmerný rast hrubšieho, silnejšieho, tmavo pigmentovaného ochlpenia nahradzujúceho jemné velusové vlasy kdekoľvek na tele, bez závislosti od veku, pohlavia, rasy.
2. **Hirsutizmus** – vznik terminálneho mužského typu ochlpenia u žien a detí na základe hormonálnych odchýliek (androgény) v typických lokalitách pre mužov.

#### HYPERTRICHOSIS LANUGOSITA CONGENITA

Autozomálne dominantné dedičné ochorenie je charakteristické tým, že deti sa rodia difúzne pokryté jemnými tmavými lanugovými vlasmi.

#### HYPERTRICHOSIS

Nadmerný rast hrubšieho, silnejšieho, tmavo pigmentovaného ochlpenia nahradzujúceho jemné velusové vlasy kdekoľvek na tele, bez závislosti od veku, pohlavia, rasy a androgénov. Môže byť generalizovaná alebo lokalizovaná.

**Lokalizovaná hypertrichóza** môže vznikáť v miestach chronickej iritácie, po liečbe minoxidilom, v oblasti Beckerovho névu, v sakrálnej oblasti pri spina bifida.

**Hypertrichóza lanuginosa acquisita** – produkcia lanugových vlasov vo folikuloch predtým velusových vlasov. Lanugové vlasy môžu byť až 10 cm dlhé, pigmentované, aj mimo kapilícia, kdekoľvek na tele okrem dlaní a chodidiel. Oblasť kapilícia, brady a pubického ochlpenia nebýva postihnutá. Často vzniká ako paraneoplastický symptóm pri malígnych ochoreniach (gastrointestinálny trakt, bronchy, prsník, žľazník, uterus, močový mechúr) a môže na nich poukazovať ako prvý prejav.

**Univerzálna hypertrichóza** – zvýšený počet terminálnych, velusových aj lanugových vlasov.

Hypertrichózy vznikajú pri početných systémových ochoreniach – porfýria cutanea tarda, Cushingov syndróm, hypotyreóza, akromegália, juvenilná dermatomyozitída, pri malígnych ochoreniach, po niektorých liekoch (minoxidil, fenytoín, diazoxid, cyklosporín, kortikoidy atď). Liečba závisí od spúšťacieho faktora, ak sa nezistí, je symptomatická – redukcia ochlpenia.



Tab. 6 Příčiny hirsutizmu

Hirsutizmus bez virilizácie		Hirsutizmus s virilizáciou	
geneticky daný	syndróm polycystických ovárií	ovariálny	syndróm polycystických ovárií hyperthecosis HAIR-AN syndrom (hypertrichosis, hyperandrogenizmus, inzulinová rezistencia, acanthosis nigricans) tumory
	familiárny hirsutizmus	adrenálny	kongenitálna adrenálna hyperplázia deficit 21-hydroxylázy deficit 11-hydroxylázy deficit 3 $\beta$ -hydroxysteroid dehydrogenázy
fyziologický	puberta	ACTH-dependenty Cushingov syndróm	
	tehotenstvo		
	menopauza		
endokrinný	hypothyreóza	tumory	adenóm
	akromegália		adenokarcinóm
porfýria cutanea tarda			
hamartómy			
lieky	androgény, diazoxid, glukokortikoidy, minoxidil, orálna kontracepcia, fenytoin	ACTH-produkujúce ektopické tumory	
CNS ochorenia	sclerosis multiplex	idiopatický	
	encefalitída		
	hyperostosis frontalis interna		

Upravené podľa Habif et al.

## HIRSUTIZMUS

**Definícia:** Hirsutizmus je charakterizovaný vznikom terminálneho mužského typu ochlpenia u žien a detí na základe hormonálnych odchýliek v typických androgén dependentných lokalitách. U mužov je tento typ ochlpenia po puberte normálny.

**Etiopatogenéza:** Hirsutizmus vzniká u žien a detí so zvýšenou citlivosťou vlasových folikulov na androgény. Zvýšenie hladiny androgénov môže byť následkom endokrinných porúch, po užívaní niektorých liekov, príčiny sú zhrnuté v tabuľke 7. Zvýšenie celkovej hladiny androgénov v krvi je nasledované zvýšením dihydrotestosterónu, na ktorý je citlivý vlasový folikul. DHT derivovaný z testosterónu a jeho prekurzorov u žien je normálnym

stimulom pre rast vlasov, pri hirsutizme je vplyv androgénov zvýšený.

**Klinický obraz:** v typicky mužských lokalitách vzniká tmavé ochlpenie u žien – na brade, nad hornou perou, na hrudníku, na prsných dvorcoch, stehnách, na bruchu pubické ochlpenie presahuje horizontálnu líniu smerom k pupku v priebehu liena alba. Hirsutizmus môže byť sprevádzaný **virilizáciou** – zhrubnutie hlasu, muskularita svalov, hypertrofia klitoris, ústup frontálnej hranice kapilícia, zvýšená mazotvorba a tvorba akné, zmeny libida, tiež poruchy menštruačného cyklu a novovzniknutá hypertenzia, strie.

**Diagnostika:** hormonálne vyšetrenie – stanovenie hladiny testosterónu, DHEAS, 17-hydroxyprogesterónu, prolaktínu, gy-

nekologické vyšetrenie + USG ovárií, vyšetrenie nadobličiek, CT brucha.

Liečba spočíva v odstránení spúšťajúcej príčiny, liečbe endokrinných porúch, celkovo antiandrogény (hormonálna kontracepcia, spironolakton, cyproteron acetát, finasterid). Lokálne laserová epilácia.

Vyhlasenie: autorka nemá v súvislosti s témou práce konflikt záujmov.

## Literatúra

- BOLOGNIA, JL., JORIZZO, JL., SCHAFFER, JV.** *Dermatology, The 3rd edition.* Elsevier, 2009, p. 1075–1171.
- BOLOGNIA, JL., SCHAFFER, JV., DUNCAN, K., O., KO, CJ.** *Dermatology Essentials.* Elsevier, 2014, p. 515–534.



Důvěřuj té, kterou znáš

## OVĚŘENÁ ÚČINNOST A BEZPEČNOST V DERMATOLOGII<sup>1</sup>

Středně těžká až těžká chronická ložisková psoriáza<sup>†</sup>

Aktivní a progresivní psoriatická artritida<sup>‡</sup>

Těžká chronická ložisková psoriáza u dětí a dospívajících od 4 let<sup>§</sup>

Aktivní středně těžká až těžká hidradenitida suppurativa<sup>\*1</sup>

Účinná také u ložiskové psoriázy rukou a/nebo chodidel<sup>1,2</sup>

Účinná také u psoriázy nehtů u dospělých pacientů<sup>1,3</sup>

Aktivní středně těžká až těžká hidradenitida suppurativa<sup>\*</sup> u dospívajících od 12 let<sup>1</sup>

<sup>†</sup> u dospělých pacientů, kteří jsou kandidáty pro systémovou léčbu. <sup>‡</sup> u dospělých pacientů, u kterých odpověď na předchozí léčbu chorobu modifikujícím antirevmatickým přípravkem nebyla dostatečná. U přípravku Humira bylo prokázáno snížení rychlosti progresu poškození periferních kloubů, jež bylo měřeno pomocí RTG u pacientů se symetrickým polyartikulárním subtypem onemocnění (viz bod 5.1) a zlepšení fyzických funkcí. <sup>§</sup> u kterých reakce na lokální terapii a fototerapie nebyla dostatečná nebo nejsou pro tuto léčbu vhodnými kandidáty <sup>\*</sup> u dospělých pacientů při nedostatečné odpovědi na jinou konvenční systémovou léčbu HS.

**Humira, Adalimumab. Zkrácené informace o léčivém přípravku** • **Složení:** předplněná injekční stříkačka, předplněné pero: 0,4 nebo 0,8 ml injekčního roztoku obsahuje 40 mg adalimumabu; injekční lahvička: 0,8 ml injekčního roztoku obsahuje 40 mg adalimumabu; předplněná injekční stříkačka, předplněné pero\* (léková forma neobsahující citrát sodný): 0,8 ml injekčního roztoku obsahuje 80 mg adalimumabu; předplněná injekční stříkačka: 0,2 ml injekčního roztoku (léková forma neobsahující citrát sodný) obsahuje 20 mg adalimumabu. **Indikace:** *Bevmatoidní artritida*\*; středně těžká až těžká aktivní RA u dospělých; léčba těžce aktivní a progresivní RA u pacientů, kteří nebyli v minulosti léčeni methotrexátem. Přípravek je možné podávat s monoterapií při intoleranci methotrexátu. *Polyartikulární juvenilní idiopatická artritida (sila 20 mg\* a 40 mg):* léčba aktivní juvenilní idiopatické artritidy u pacientů od 2 let. *Entezopatická artritida (sila 20 mg\* a 40 mg):* léčba aktivní entezopatické artritidy u pacientů ve věku od 6 let. *Axiální spondylartritida (pouze sila 40 mg):* léčba dospělých pacientů s těžkou spondylartritidou bez radiologického průkazu AS. *Ankylozující spondylitida:* léčba dospělých pacientů s těžkou spondylartritidou bez radiologického průkazu AS, ale s objektivními známkami zánetu (zvýšené CRP a/ nebo známky na MRI). *Psoriatická artritida (pouze sila 40 mg):* aktivní a progresivní psoriatická artritida dospělých. *Psoriáza:* léčba středně těžké až těžké chronické ložiskové psoriázy u dospělých pacientů, kteří jsou kandidáty pro systémovou léčbu. *Ložisková psoriáza u pediatrických pacientů (sila 20 mg\* a 40 mg):* léčba těžké chronické ložiskové psoriázy u dětí a dospívajících od 4 let. *Hidradenitida suppurativa (HS):* léčba aktivní středně těžké až těžké hidradenitidy suppurativa (acne inversa) u dospělých pacientů a dospívajících od 12 let. *Crohova choroba: 1) dospělí pacienti:* léčba středně těžké až těžké aktivní Crohovy choroby; *2) pediatrickí pacienti:* léčba středně těžké až těžké aktivní Crohovy choroby u pediatrických pacientů (od 6 let). *Ulcerozní kolitida:* léčba středně těžké až těžké aktivní ulcerózní kolitidy u dospělých pacientů. *Uveitida:* léčba neinfekční intermediální a zadní uveitidy a panuveitidy u dospělých pacientů. *Uveitida u pediatrických pacientů:* Přípravek Humira je indikován k léčbě chronické neinfekční přední uveitidy u pediatrických pacientů ve věku od 2 let, u kterých reakce na konvenční léčbu nebyla dostatečná, nebo kteří ji netolerují nebo u nichž tato léčba není vhodná. **Dávkování:** *Bevmatoidní artritida:* 40 mg každý druhý týden. Pokud u některých pacientů na monoterapii adalimumabem dojde ke snížení odpovědi na léčbu přípravkem Humira 40 mg jednou za dva týdny\*, lze zvýšit dávku na 40 mg jednou týdně nebo 80 mg jednou za dva týdny\*. *Polyartikulární juvenilní idiopatická artritida u dětí od 2 let:* Doporučená dávka přípravku Humira pro pacienty s polyartikulární juvenilní idiopatickou artritidou ve věku od 2 let vychází z tělesné hmotnosti. Přípravek Humira se podává jednou za dva týdny subkutánní injekcí. Přípravek Humira je k dispozici v dalších silách a/ nebo lékových formách v závislosti na individuálních potřebách léčby. *10 kg až < 30 kg:* 20 mg jednou za dva týdny; *≥ 30 kg:* 40 mg jednou za dva týdny. *Entezopatická artritida:* Doporučená dávka přípravku Humira u pacientů s entezopatickou artritidou ve věku od 2 let vychází z tělesné hmotnosti. Humira se podává jednou za dva týdny subkutánní injekcí. Humira je k dispozici v dalších silách a/ nebo lékových formách v závislosti na individuálních potřebách léčby. *15 kg až < 30 kg:* 20 mg jednou za dva týdny; *≥ 30 kg:* 40 mg jednou za dva týdny. Přípravek Humira nebyl studován u pacientů s entezopatickou artritidou mladších než 6 let. *Ložisková psoriáza u pediatrických pacientů:* Doporučená dávka přípravku Humira u pacientů s ložiskovou psoriázou ve věku od 4 do 17 let vychází z tělesné hmotnosti. Přípravek Humira se podává subkutánní injekcí. Přípravek Humira je k dispozici v dalších silách a/ nebo lékových formách v závislosti na individuálních potřebách léčby. *15 kg až < 30 kg:* Úvodní dávka 20 mg s následným podáváním 20 mg jednou za dva týdny. *Uvodní dávka 40 mg s následným podáváním 40 mg jednou za dva týdny od jednoho týdne po úvodní dávce.\* Hidradenitida suppurativa:* doporučená počáteční dávka u dospělých pacientů s hidradenitidou suppurativa (HS) je 160 mg ve dni 1 (podána jako dvě injekce 80 mg ve dni 1 nebo jako jedna injekce 80 mg denně po dva po sobě jdoucích dny), následovaná za dva týdny dávkou 80 mg ve dni 15. O dva týdny později (den 29) se pokračuje dávkou 40 mg jednou týdně nebo 80 mg jednou za dva týdny\*. Pokud je třeba léčbu přerušit, lze ji znovu zahájit dávkou přípravku Humira 40 mg jednou týdně nebo 80 mg jednou za dva týdny\*. *Hidradenitida suppurativa u dospívajících od 12 let věku s tělesnou hmotností nejméně 30 kg:* Doporučená dávka je 80 mg v týdnu 0 následovaná dávkou 40 mg podávanou každý druhý týden od týdne 1. U dospívajících pacientů s nedostatečnou odpovědí na léčbu přípravkem Humira podávanou každé dva týdny, lze zvážit zvýšení dávky. Přípravek Humira je k dispozici v dalších silách a/ nebo lékových formách v závislosti na individuálních potřebách léčby. *Ulcerozní kolitida:* počáteční dávka 160 mg v týdnu 0 (dvě 80 mg injekce denně po dobu dvou po sobě jdoucích dnů), poté 80 mg v týdnu 2 a dále se pokračuje dávkou 40 mg každý druhý týden. Pacienti, u nichž není odpověď na léčbu adekvátní, mohou profitovat ze zvýšení dávkování na 40 mg každý týden nebo 80 mg jednou za dva týdny\*. V průběhu udržovací léčby lze snížovat dávky kortikosteroidy. *Psoriáza:* úvodní dávka 80 mg, následovaná dávkou 40 mg každý druhý týden, počínaje prvním týdnem po úvodní dávce. Pacienti s nedostatečnou odpovědí na léčbu přípravkem Humira 40 mg jednou za dva týdny\* mohou mít kdykoli po 16. týdnu léčby přínos ze zvýšení dávkování na 40 mg jednou týdně nebo 80 mg jednou za dva týdny\*. Přínos a rizika pokračování léčby 40 mg jednou týdně nebo 80 mg jednou za dva týdny\* jsou srovnatelná s riziky pokračování léčby 40 mg jednou za dva týdny\*. Pokud je třeba léčbu přerušit, lze ji znovu zahájit dávkou přípravku Humira 40 mg jednou týdně nebo 80 mg jednou za dva týdny\*. *Uveitida:* Doporučená úvodní dávka je 80 mg, následovaná jeden týden po úvodní dávce dávkou 40 mg podávanou jednou za dva týdny. *Uveitida u pediatrických pacientů:* Doporučená dávka přípravku Humira u pediatrických pacientů s uveitidou od 2 let věku vychází z tělesné hmotnosti. Přípravek Humira se podává subkutánní injekcí. Přípravek Humira je k dispozici v dalších silách a/ nebo lékových formách v závislosti na individuálních potřebách léčby. *U pediatrických pacientů s uveitidou nejsou k dispozici žádné zkušenosti s léčbou přípravkem Humira bez současné léčby methotrexátem. Uveitida u ped. pacientů s tělesnou hmotností < 30 kg:* 40 mg jednou za dva týdny\* v kombinaci s methotrexátem. *Uveitida u ped. pacientů s tělesnou hmotností ≥ 30 kg:* 40 mg jednou za dva týdny\* v kombinaci s methotrexátem. Humira může být podána úvodní dávka 40 mg pacientům s tělesnou hmotností < 30 kg nebo 80 mg pacientům s tělesnou hmotností ≥ 30 kg jeden týden před zahájením udržovací léčby. Nejsou k dispozici žádné klinické údaje o použití úvodní dávky přípravku Humira u dětí ve věku < 6 let. Použití přípravku Humira u dětí mladších než 2 roky není v této indikaci relevantní. Je doporučeno, aby byl každý rok vyhodnocen poměr přínosu a rizika pokračování dlouhodobé léčby. **Ostatní indikace:** 40 mg adalimumabu subkutánně každý druhý týden. **Kontraindikace:** aktivní tuberkulóza, jiné závažné infekce, středně těžké až těžké srdeční selhání. **Těhotenství a kojení:** Ženy ve fertilním věku mají zvážit použití vhodné antikoncepce k prevenci těhotenství a pokračovat v jejím užívání po dobu nejméně pěti měsíců po posledním podání přípravku Humira. Adalimumab má být užíván během těhotenství pouze tehdy, pokud je to nezbytně nutné. Přípravek Humira lze podávat během kojení\*. Více informací viz SmPC. **Zvláštní upozornění:** Před zahájením léčby musí být všichni pacienti vyšetřeni na přítomnost tuberkulózy. Léčba přípravkem Humira může vést ke tvorbě autoimunitních protilátek. V případě diagnózy latentní TBC musí být antibioterapeutická léčba započata před zahájením léčby přípravkem Humira. TNF antagonisté, včetně přípravku Humira, ovlivňují imunitní systém a tím mohou ovlivňovat obranyschopnost organismu vůči infekci a rakovinnému bujení. U přípravku Humira byly také hlášeny fatální a život ohrožující infekce (sepsa, oportunní infekce, TBC). Je známo, že existuje spojení mezi intermediální uveitidou a demyelinizačními poruchami centrálního nervového systému. U pacientů s neinfekční intermediální uveitidou je třeba před zahájením terapie přípravkem Humira a pravidelně během léčby provádět neurologické vyšetření k posouzení preexistujících nebo vyvíjejících se demyelinizačních poruch centrálního nervového systému. **Interakce:** Přípravek byl při současném podání anakinry a etanerceptu pozorován závažné infekce, nedoporučuje se podávat anakinru s antagonisty TNF. Pacienti s ulcerózní kolitidou, u nichž riziko dysplázie nebo karcinomu existuje, mají být na tuto možnost vyšetřeni. **Nežádoucí účinky:** Nejčastější reakce v místě vpichu; infekce horních cest dýchacích, kůže a urogenitální, leukopenie, hypertenze, zvýšení jaterních enzymů, bolesti břicha, nevolnost, průjem, únava, bolest hlavy, zvýšení lipidů, kožní vyrážka a bolesti svalů. U dospělých pacientů léčených současně azathioprinem/merkaptopurinem byla pozorována vyšší incidence malignit a závažných nežádoucích účinků souvisejících s infekcemi. **Uchovávaní:** v chladničce (2 – 8 °C), injekční stříkačku a předplněné pero lze také uchovávat při teplotě do maxima 25°C po dobu až 14 dní. **Chraňte před mrazem. Balení: stříkačka 20 mg:** 2 předplněné injekční stříkačky; *pero 40 mg:* 2 předplněné pero. **2 ampóny napuštěné alkoholem v blistru: stříkačka 40 mg: 2 předplněné injekční stříkačky. **2 ampóny napuštěné alkoholem v blistru: stříkačka 80 mg: 1 předplněná injekční stříkačka. **1 ampón napuštěný alkoholem v blistru: injekční lahvička 40 mg:** 1 balení obsahuje 2 krabičky, každá obsahuje 1 inj. lahvičku, 1 inj. stříkačku, 1 injekční jehlu, 1 adaptér k lahvičce, 2 ampóny napuštěné alkoholem. **Držitel rozhodnutí o registraci:** AbbVie Deutschland GmbH & Co. KG, Knollstrasse, 67 061 Ludwigshafen, Německo. **Registrační číslo:** *pero 40 mg/0,8 ml: EU/1/03/256/008, pero 40 mg/0,4 ml: EU/1/03/256/017, pero 80 mg/0,8 ml: EU/1/03/256/021, stříkačka 40 mg/0,8 ml: EU/1/03/256/003, stříkačka 40 mg/0,4 ml: EU/1/03/256/013, stříkačka 80 mg/0,8 ml: EU/1/03/256/020, injekční lahvička: EU/1/03/256/001, stříkačka 20 mg/0,2 ml: EU/1/03/256/022\*.*** **Poslední revize textu:** 07/2018. Přípravek je vázán na předpis lékaře a je hrazen smluvním zdravotnickým zařízením z veřejného zdravotního pojištění pro indikace revmatoidní artritida, ankylozující spondylitida, psoriatická artritida, psoriáza, Crohova choroba, ulcerózní kolitida, axiální spondylartritida bez rentgenového průkazu, Crohova choroba u pediatrických pacientů, juvenilní idiopatická artritida, artritida spojená s entezitidou u dětí a dospívajících, ložisková psoriáza u dětí a dospívajících. \*Všimněte si, pokud změníte informace o léčivém přípravku. *Seznamte se, prosím, s úplnou informací o přípravku dříve, než jej předepíšete.* AbbVie, s.r.o., Metronom Business Center, Bucharova 2817/13, 158 00 Praha 5, Tel.: 233 098 111, fax: 233 098 100, www.abbvie.cz**





## POSTGRADUÁLNÍ VZDĚLÁVÁNÍ

**BRAUN-FALCO, O., PLEWIG, G., WOLF, HW.** *Dermatológia a venerológia*. Osveta, 2001, s. 904–934.

**EICHENFIELD, LF., FRIEDEN, IJ.** *Neonatal and Infant Dermatology, 3rd edition*. Elsevier, 2015, p. 510–526.

**HABIF, TS, et al.** *Clinical Dermatology 4th edition*. Mosby, 2004.

**PANCHAPRATEEP, R., TANUS, A., TOSTI, A.** *Clinical, dermoscopic, and histopathologic features*

*of body hair disorders*. *J Am Acad Dermatol*, 2015, 72, p. 890–900.

**PELOQUIN, L., CASTELO-SOCCIO, L.** *Alopecia areata: Update on treatment options for children*. *Pediatric drugs*, 2017, p. 1–12.

**ROSSI A., IORIO A., NUNNO D., et al.** *Conditions simulating androgenetic alopecia*. *J Eur Acad Dermatol Venereol*, 2015, 29, p. 1258.

**RUDNICKA, L., OLSZEWSKA, M., RAKOWSKA, A.**

*Atlas of Trichoscopy*. Springer, 2012, p. 145–495.

**VIDAL, CI.** *Overview of alopecias: A dermatopathologist's perspective*. *Mo Med*, 2015, 112, p. 308–312.

**WOLF, K., JOHNSON. RA.** *Fitzpatrick's Color atlas and synopsis of Clinical Dermatology, 6th edition*. Medical, 2009, p. 962–999

**MUDr. Michaela Duchoňová, PhD.**  
e-mail: [duchon.michaela@gmail.com](mailto:duchon.michaela@gmail.com)

Národní ústav dětských chorob, Dětská dermatovenerologická klinika  
Dermatovenerologická ambulance SKIN CARE s. r. o.



# Trichoskopická diagnostika alopecii

Papoušková L.

Žampachová I.

## SOUHRN

Trichoskopie je rychlá neinvazivní metoda sloužící k diagnostice alopecii a dalších onemocnění vlasů a kůže křtice pomocí ručního nebo digitálního dermatoskopu. Při vyšetření jsou vizualizovány folikulární ústí, vlasový stvol, perifolikulární a interfolikulární epidermis a kožní cévy. Tyto trichoskopické znaky pak pomáhají určit a od sebe odlišit jednotlivé typy alopecii. Tato metoda má obzvláště význam při stanovení diagnózy a sledování průběhu androgenetické alopecie, areátní alopecie, telogenního efluvia, trichotillománie, jizvících alopecii a onemocnění vlasového stvolu, mezi která patří i hereditární onemocnění.

## KLÍČOVÁ SLOVA

trichoskopie • trichoskopické znaky • trichoskopické obrazy • TrichoLab vyšetření

## SUMMARY

Papouškova, L., Žampachova, I., *Trichoscopic diagnostics of alopecias*

Trichoscopy is a quick, non-invasive method serving to diagnose alopecias and other diseases of hair and the scalp, with the use of hand-held or digital dermatoscope. Follicular openings, the hair shafts, perifollicular and interfollicular epidermis and blood vessels can all be examined. These trichoscopic signs then help determine and differentiate the various types of alopecia. This method is especially significant for diagnosing and monitoring androgenetic alopecia, alopecia areata, telogen effluvium, trichotillomania, scarring alopecias and hair shaft diseases, including hereditary diseases.

## KEY WORDS

trichoscopy • trichoscopic signs • trichoscopic imaging • TrichoLab examination

## TECHNIKA VYŠETŘENÍ

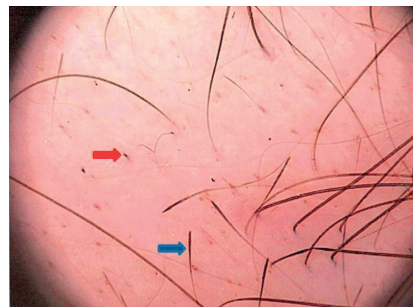
K vyšetření používáme ruční nebo digitální dermatoskop. Ruční dermatoskop poskytuje 10násobné zvětšení, zatímco digitální dermatoskopie 20–100násobné zvětšení a možnost ukládání obrazu do digitální podoby. Pro lepší zobrazení cév, např. u psoriázy, je vhodnější použití imerzního roztoku s malým tlakem na vyšetřovanou oblast. Nejlépe jsou však vaskulární znaky vizualizovány bezkontaktním dermatoskopem v polarizovaném světle.<sup>(1)</sup> Vyšetření bez imerze, at už v polarizovaném nebo nepolarizovaném světle, lépe zobrazuje šupiny, a je tedy preferováno v diagnostice jizvících alopecii.<sup>(1, 11)</sup> U difuzních alopecii vyšetřujeme frontální a okcipitální krajinu, u ložiskových alopecii centrum a periferii ložiska.<sup>(2)</sup>

## TRICHOSKOPICKÉ ZNAKY

### FOLIKULÁRNÍ ÚSTÍ

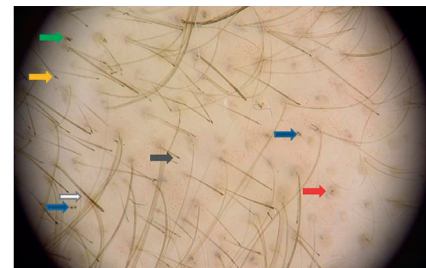
Malé, cirkulární, pravidelně rozestavené struktury označené jako „dots“(body).<sup>(1-4, 11)</sup>

**Black dots (černé body)** (Obr. 16, 17) Pigmentované ulomené nebo jinak zničené vlasy na úrovni vlasové pokožky.<sup>(1-4, 11)</sup> Nejsou přítomny u zdravých jedinců, androgenetické alopecie a telogenního efluvia.<sup>(1)</sup>



**Obr. 16** Areátní alopecie – akutní  
Modrá – vykřičňkový vlas  
Červená – black dot  
Zapůjčeno se souhlasem prof. Rudnické z<sup>(1)</sup>

Čes. Dermatovenerol., 2018, 8, č. 3, s. 173–178

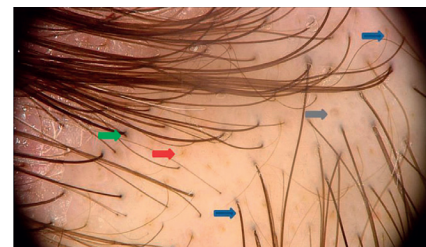


**Obr. 17** Trichotillománie – ulámané vlasy v různých úrovních vlasového stvolu  
Modrá – black dot  
Červená – black dot in yellow dot  
Zelená – V sign  
Bílá – vykřičňkový vlas  
Šedá – tulip hair  
Žlutá – trichoptilosis

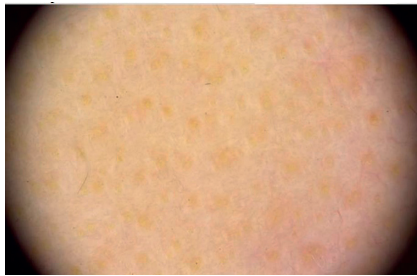
Asociované choroby: areátní alopecie, trichotillománie, disekující celulitida, tinea capitis, alopecie indukovaná chemoterapií.

**Yellow dots (žluté body)** (Obr. 18, 19, 20) Folikulární infundibula vyplněná keratinem nebo mazem.<sup>(1-4, 11)</sup> Obsahují dystrofické nebo velusové vlasy. Vlasový stvol však obvykle chybí. Mohou mít různou velikost, tvar a odstín u jednotlivých typů alopecii.<sup>(1)</sup> Příležitostně jsou přítomny i u zdravé křtice.<sup>(1)</sup>

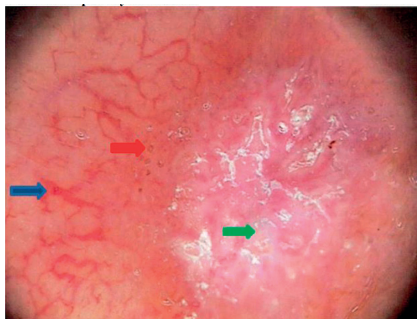
Asociované choroby: areátní alopecie – body pravidelně distribuované, malé až středně velké, vyplněné keratinem,<sup>(1, 6)</sup>



**Obr. 18** Androgenetická alopecie – predominance folikulárních jednotek s jedním vlasovým stvolem  
Modrá – heterogenita tloušťky vlasových stvolů  
Červená – velusový vlas  
Zelená – peripilární pigmentace  
Šedá – yellow dot



**Obr. 19** Areátní alopecie – chronická, yellow dots

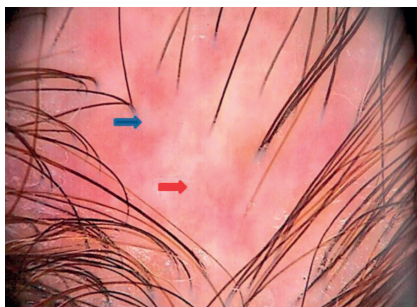


**Obr. 20** Diskoidní lupus erythematosus  
Modrá – prominentní větvičky se cévy  
Červená – yellow dot  
Zelená – bílé ložisko fibrózy  
Zapůjčeno se souhlasem prof. Rudnické z<sup>(1)</sup>

diskoidní lupus erythematosus – body větší, tmavší, žluté až žlutohnědé barvy, odpovídají dilatovanému infundibulu obsahujícímu keratotický materiál,<sup>(1,2)</sup> androgenetická alopecie – nepravidelně distribuované body, malé až středně velké, obsahují převážně sebum, predominance ve frontální oblasti,<sup>(1)</sup> disekující celulitida – větší body, v centru s černým bodem, který odpovídá ulomenému vlasu.<sup>(1,3)</sup>

**White dots (bílé body)** (Obr. 21)

Fibróza v místech folikulární destrukce.<sup>(1,3-4,11)</sup> Body jsou různé velikosti, oválné, kulaté, nepravidelné, polygonální a mají neostrý



**Obr. 21** Lichen planopilaris  
Modrá – white dots  
Červená – mléčné červené plochy  
Zapůjčeno se souhlasem prof. Rudnické z<sup>(1)</sup>

okraj.<sup>(1)</sup> U pokročilých jizvících alopecií body splývají a tvoří bílé plochy se ztrátou folikulárního ústí. U zdravých jedinců tmavého fototypu korespondují s folikulárním ústím nebo ústím ekrinních žlázek interfolikulárně.<sup>(1,3-4)</sup> Bílé body se pak zobrazují jako malé, kulaté, pravidelné a ohraničené.<sup>(1)</sup> Asociované choroby: primární jizvící alopecie, především lichen planopilaris.

**Red dots (červené body)** (Obr. 20)

Rozšířené infundibulum obklopené dilatovanými cévkami.<sup>(1,2)</sup> Asociované choroby: diskoidní lupus erythematoses.

PERIFOLIKULÁRNÍ A INTERFOLIKULÁRNÍ ZNAKY

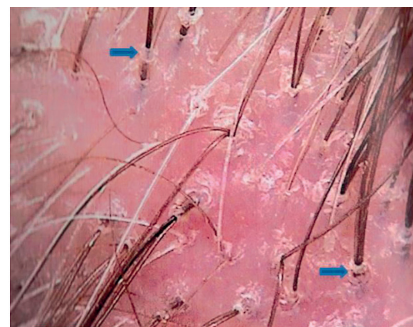
**Šupiny**

**Difuzní**


Asociované choroby: psoriasis vulgaris, diskoidní lupus erythematoses, seboroičká dermatitida, tinea capitis, folliculitis decalvans.

**Perifolikulární (Obr. 22, 25)**

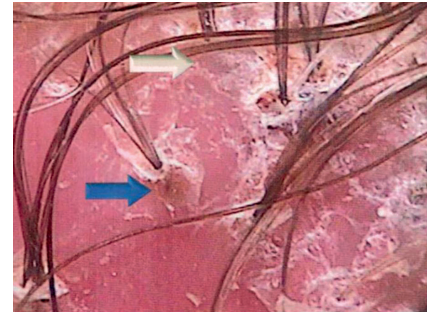
Asociované choroby: lichen planopilaris – šupiny bílé, tvoří tubulární struktury, adheřují k vlasovému stvolu v celé své délce (Obr. 24, 25),<sup>(1)</sup>




**Obr. 22** Lichen planopilaris  
Modrá – perifolikulární šupiny  
Zapůjčeno se souhlasem prof. Rudnické z<sup>(1)</sup>



**Obr. 23** Šupiny adheřující k vlasovému stvolu  
Zapůjčeno se souhlasem prof. Rudnické z<sup>(1)</sup>



**Obr. 24** Folliculitis decalvans  
Modrá – perifolikulární šupiny a tufted hairs  
Bílá – difuzní šupiny  
Zapůjčeno se souhlasem prof. Rudnické z<sup>(1)</sup>



**Obr. 25** Tubulární struktura z šupin folliculitis decalvans  
Zapůjčeno se souhlasem prof. Rudnické z<sup>(1)</sup>

folliculitis decalvans – nažloutlý nádech šupin, tvoří tubulární struktury, distálně se rozvíjí a vytváří pomyslný límeček (Obr. 24, 25).<sup>(1)</sup>

**Pigmentace**

**Peripilární pigmentace** (Obr. 18, 26)

Hnědá až hnědošedá cirkulární dyskolorace související se superficiálním zánětlivým infiltrátem perifolikulárně,<sup>(1-2,11)</sup> příležitostný výskyt u zdravé kůže (2-7 %).<sup>(1)</sup>

Asociované choroby: androgenetická alopecie, telogenní efluvium.

**„Honeycomb“ pigmentace u tmavých fototypů**

Voštinová struktura, kde hyperpigmentované linie odpovídají epidermálním čepům a světle hnědé otvory suprapapilární epidermis.

**Bílé a růžové plochy interfolikulárně** (Obr. 21, 20)

Nepravidelné plošky, které různě splývají. Korespondují s dermální fibrózou.<sup>(1-2,11)</sup> Asociované choroby: jizvící alopecie.

**Blue-grey dots (modrošedé body) interfolikulárně**

Melanofágy v papilární dermis.<sup>(2)</sup>

Asociované choroby: diskoidní lupus erythematoses.



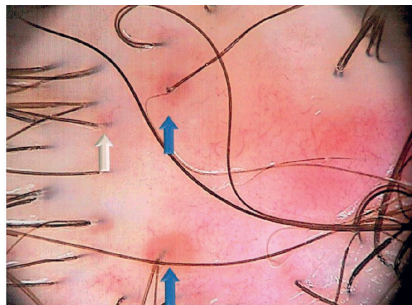


**VLASOVÝ STVOL (TAB. 1, OBR. 1-15)**

Trichoskopie umožňuje identifikovat získané a vrozené strukturální abnormality vlasových stvolů, jejich tloušťku a délku. V případě kongenitálních onemocnění tak lze nahradit diagnostiku pomocí světelné mikroskopie.

**CÉVY**

Krevní cévy nehrají v trichoskopii specifickou diagnostickou roli tak jako v dermatoskopii kožních tumorů. Je identifikováno 18 typů cévních struktur.<sup>(1)</sup> U zdravé kštice se vyskytují především tenké stromekovitě větvcí se cévy v temporální a okcipitální oblasti. Ve frontální oblasti jsou predominantně přítomny tečkovité cévy. Prominentní široké větvcí se cévy nacházíme u onemocnění pojiva, především lupus erythematoses (Obr. 20).<sup>(1-2, 11)</sup> Koncentricky uspořádané cévy kolem folikulární jednotky pozorujeme u jizvících alopecií typu lichen planopilaris a folliculitis decalvans (Obr. 28).<sup>(1)</sup>




**Obr. 28** Folliculitis decalvans – folikulární pustuly  
Modrá – pustula  
Bílá – koncentricky uspořádané krevní cévy

**TRICHOSKOPICKÉ OBRAZY**

**ZDRAVÁ KŠTICE (OBR. 27)**

Vlasové stvolý jsou stejné barvy a tloušťky. Zdravé terminální vlasy mají tloušťku větší než 55 µm. Tenké vlasy měřící méně než 30 µm mohou tvořit až 20 % celko-




**Obr. 27** Zdravá kštice  
Modrá – vlasové stvolý stejné barvy a tloušťky vyrůstající po dvou ve folikulární jednotce

vého počtu vlasů, z toho velusové vlasy maximálně 10 %.<sup>(1)</sup> Vlasové folikuly jsou seskupeny v tzv. folikulárních jednotkách čítajících obvykle 2-3 vlasové stvolý.<sup>(1, 2)</sup> Folikulární jednotky pouze s jedním vlasovým stvolem se ve frontální oblasti nacházejí do 35 %, v okcipitální do 30 % a v temporální do 40 %.<sup>(1)</sup> U tmavých

fototypů pozorujeme malé ostře ohraničené white dots korespondující s folikulárním ústím nebo ústím ekrinních žlázek interfolikulárně. Příležitostně u zdravých jedinců nacházíme ojediněle prázdné folikulární ústí a yellow dots.<sup>(1)</sup> Peripilární pigmentace může být přítomna až v 7 %.<sup>(1)</sup>

**Tab. 1** Abnormality vlasového stvolu

<b>Trichoptilosis</b> (Obr. 1)	longitudinální štěpení distálního konce vlasového stvolu	nespecifické, kosmetické procedury
<b>Trichoschisis</b> (Obr. 2)	příčný zlom vlasového stvolu	sekundárně u onemocnění oslabujících vlas
<b>Monilethrix</b> (Obr. 3)	střídání světlých zúžených úseků s úseky tmavšími a rozšířenými v pravidelných intervalech	monilethrix
<b>Vykřičníkový vlas</b> (Obr. 4)	krátký vlas s tenkým hypopigmentovaným proximálním koncem a tlustším tmavším distálním koncem	areátní alopecie, trichotillománie
<b>Trichonodosis</b> (Obr. 5)	jednoduchý nebo dvojitý uzlík vlasového stvolu	nemá klinický význam
<b>Trichorrhexis nodosa</b> (Obr. 6)	uzlíkové vlasy, v místech ztlustění štěpení kortikálních vláken připomínající roztřepený konec provazu	mechanické, chemické poškození, vzácně kongenitální onemocnění
<b>Trichorrhexis invaginata</b> (Obr. 7)	bambusové vlasy, v místech ztlustění invaginace distální konvexní části do proximální konkávní části	součást Nethertonova syndromu
<b>„Pigtail hair“</b> (Obr. 8)	krátké dorůstající vlasy stočené do kroužku se ztenčujícím se koncem	areátní alopecie
<b>„Coiled hair“</b> (Obr. 9)	nepravidelně stočený vlas s roztřepeným koncem	trichotillománie
<b>„Comma hair“</b> (Obr. 10)	krátký stočený vlas do tvaru C	tinea capitis
<b>„Corkscrew hair“</b> (Obr. 11)	vlas stočený do tvaru šroubovice	tinea capitis
<b>Pili torti</b> (Obr. 12)	spirálovité vlasy, zkroucené o 90°-180° kolem své dlouhé osy	kongenitální a získaná onemocnění (jizvící alopecie, terapie retinoidy)
<b>Pili annulati</b> (Obr. 13)	kroužkovité vlasy, střídání světlých a tmavých úseků	kongenitální onemocnění
<b>Velusový vlas</b> (Obr. 14)	krátký tenký hypopigmentovaný vlas	androgenetická alopecie, areátní alopecie
<b>„Flame hair“</b> (Obr. 15)	vlasové reziduum napodobující plamínek	trichotillománie



Obr. 1-15 Strukturální abnormality vlasových stvolů

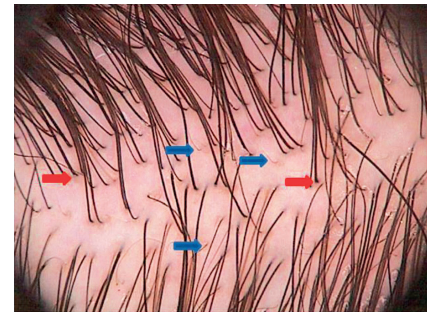
### ANDROGENETICKÁ ALOPECIE (AGA), (OBR. 18)

Pro androgenetickou alopecii je charakteristická heterogenita tloušťky vlasových stvolů s přítomností většího počtu tenkých a velusových vlasů reflektující folikulární miniaturizaci.<sup>(1-4, 7)</sup> Diverzita tloušťky větší než 20 % je diagnostická pro AGA.<sup>(2, 7)</sup> Mezi další znak patří zvýšené procento folikulárních jednotek pouze s jedním vlasovým stvolcem. U časně AGA nacházíme peripilární pigmentaci, která odpovídá přítomnosti perifolikulárního lymfocytárního infiltrátu.<sup>(1)</sup> U pokročilejší AGA

se více objevují yellow dots obsahující především maz.<sup>(1)</sup> Trichoskopické znaky mají predominanci ve frontální oblasti ve srovnání s okcipitální.<sup>(1-2, 4)</sup> V diferenciální diagnostice odlišujeme telogenní efluvium, frontální fibrotizující alopecii a difúzní areální alopecii.

### TELOGENNÍ EFLUVIUM (TE), (OBR. 26)

Trichoskopické znaky zde nejsou specifické. Na diagnózu pomýšlíme při výskytu krátkých pigmentovaných zpřímá dorůstajících vlasů, prázdných vlasových



Obr. 26 Telogenní efluvium – stejná tloušťka vlasových stvolů  
Modrá – krátké zpřímá dorůstající pigmentované vlasy  
Červená – peripilární pigmentace

folikulů a predominanci folikulárních jednotek s jedním vlasovým stvolcem.<sup>(1, 3-4)</sup> Přítomnost většího množství krátkých dorůstajících vlasů je charakteristická spíše pro akutní TE. Prázdné vlasové folikuly se vyplňují keratosebaceózním materiálem a vypadají jako yellow dots neodlišitelné od AGA.<sup>(1)</sup> Poměrně častým nálezem je zde i perifolikulární pigmentace.<sup>(1-4, 7)</sup> Na rozdíl od AGA zde však chybí signifikantní rozdíl mezi frontální a okcipitální krajinou a heterogenita tloušťky vlasových stvolů. Nicméně tyto dvě jednotky se často vyskytují současně.

### AREÁTNÍ ALOPECIE (AA), (OBR. 16, 19)

Hlavními znaky AA jsou pravidelně distribuované yellow dots, vykřičníkové vlasy, black dots, ulámané vlasy a dorůstající vzpřímené, stočené a velusové vlasy.<sup>(1, 3)</sup> Yellow dots mohou obsahovat vykřičníkové vlasy, black dots, krátké dorůstající vlasy nebo zlomené vlasy. Převážně je nacházíme u dlouhotrvající alopecie, avšak přítomny jsou také u aktivní formy onemocnění.<sup>(1, 6)</sup> Mezi markery akutní AA řadíme black dots, vykřičníkové vlasy a ulámané vlasy.<sup>(1, 3, 6)</sup> Vzácněji lze pozorovat Pohl-Pinkusovo zúžení, které značí zónu ztenčení způsobeného supresí metabolické a mitotické aktivity folikulu.<sup>(3, 6)</sup> Ve fázi dorůstání nacházíme nové vzpřímené dorůstající pigmentové vlasy, pigtail hairs a velusové vlasy.

Hlavní diferenciální diagnózou je trichotilománie (TCHT), kde jsou též popisovány black dots, ulámané vlasy, dokonce i vykřičníkové vlasy.<sup>(1)</sup> Vlasové stvolky jsou však u TCHT zlomeny v různých úrovních délky vlasu a vykřičníkové vlasy nemají jasně hypopigmentovaný proximální konec a jejich distální konec je více oplotělý ve srovnání s nepravidelně roztrženým koncem u AA.<sup>(1, 10)</sup> Pokud jsou přítomny





yellow dots u TCHT, tak je jejich distribuce nepravidelná a obvykle obsahují ve svém centru black dots.<sup>(1, 10)</sup>

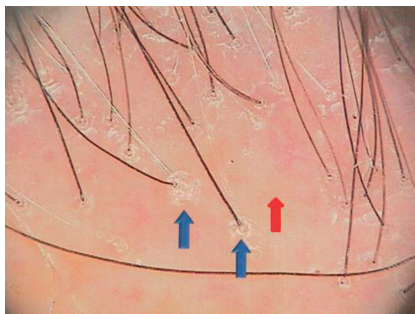
### TRICHOTILLOMÁNIE (TCHT), (OBR. 17)

Mezi hlavní trichoskopické znaky TCHT patří ulámané vlasy v různých úrovních délky, nepravidelně stočené vlasy, trichoptilosis, zpříma dorůstající vlasy a black dots.<sup>(1, 3, 5)</sup> Vzácněji se objevují yellow dots a vykřičníkové vlasy, které mohou vést k nesprávné diagnóze AA (viz AA).<sup>(1, 3)</sup>

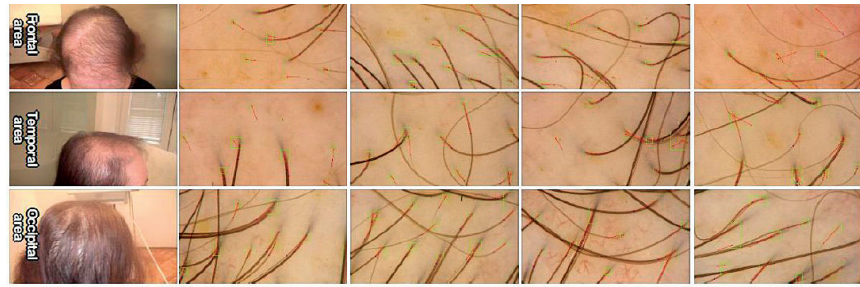Následkem mechanického traumatu se vlasy různé stáčí a zanechávají vlasová rezidua charakteru tzv. plamínkových vlasů (flame hair) nebo poprašku (hair powder).<sup>(1, 3, 5, 10)</sup> „V sign“ (znamení ve tvaru V) vzniká, pokud jsou dva vlasové stvolky vyrůstající z jedné folikulární jednotky současně zlomeny ve stejné úrovni nad kožním povrchem.<sup>(1, 3, 10)</sup> Nověji byl popsán u TCHT také „tulip hair“, který je charakterizován tmavším distálním koncem připomínajícím tulipánový květ.<sup>(1, 3, 5, 10)</sup> Předpokládaný vznik je způsoben diagonální frakturou vlasového stvolu.<sup>(10)</sup>

### LICHEN PLANOPILARIS (LPP), (OBR. 22, 21)

LPP patří mezi nejčastější příčiny jizvící alopecie v dospělosti. Aktivní forma se vyznačuje perifolikulárními šupinami tvořícími tubulární struktury adheující k proximální části vlasového stvolu a perifolikulárním nafialovělým erytémem.<sup>(1, 3)</sup> V časně, ještě reverzibilní, fázi onemocnění lze pozorovat kolem vlasového folikulu prodloužené lineární a větvičky se cévy často v koncentrickém uspořádání.<sup>(1)</sup> Při progresi onemocnění a vznikající perifolikulární fibróze se kolem vlasových stvolů tvoří bílé haló a při kompletní náhradě vlasu fibrózou vznikají nepravi-



**Obr. 29** Frontální fibrotizující alopecie – folikulární jednotky s jedním vlasovým stvolem  
**Modrá** – perifolikulární šupiny  
**Červená** – fibróza barvy slonové kosti  
Zapůjčeno se souhlasem prof. Rudnicke z<sup>(1)</sup>



**Obr. 30** Ukázka trichoskopické zprávy z vyšetření Tricholab

delně ohraničené white dots, které poté splývají do bílých nebo mléčně červených ploch se ztrátou folikulárního ústí. U frontální fibrotizující alopecie (Obr. 29) jsou perifolikulární šupiny méně patrné, folikulární jednotky obsahují jeden vlasový stvol a fibróza má typicky barvu slonové kosti na rozdíl od mléčně červeného zbarvení u LPP a ostatních jizvících alopecií. Perifolikulární erytém značí aktivitu a progresi onemocnění.<sup>(8)</sup>

### FOLLICULITIS DECALVANS (FD), (OBR. 28, 24)

Charakteristickým znakem je přítomnost tzv. „tufted hairs“, kdy 5 a více vlasů vychází z jednoho folikulárního ústí.<sup>(1-3)</sup> Celý trs je obklopen nažloutlými perifolikulárními šupinami tvořícími tubulární struktury, které se většinou rozvíjí u distálního konce a tvoří límeček (Obr. 25).<sup>(1)</sup> U LPP šupiny adheují k vlasovému stvolu v celém svém průběhu (Obr. 23).<sup>(1)</sup> Dalšími znaky jsou pustuly, krusty a poměrně výrazné difúzní šupiny. Vznikající pustuly se zobrazují jako nažloutlé dyskolorace kolem folikulárního ústí, které se později barví do červená kvůli extravazaci krve. Koncentrické uspořádání cév kolem folikulární jednotky může indikovat prepuštělní stadium na začátku onemocnění.<sup>(1)</sup> V pozdější fázi onemocnění se tvoří mléčně červené a bílé plochy se ztrátou folikulárního ústí.

### DISKOIDNÍ LUPUS ERYTHEMATODES (DLE), (OBR. 20)

Nejcharakterističtějšími trichoskopickými znaky aktivní formy DLE jsou yellow dots, prominentní větvičky se cévy,<sup>(1-4)</sup> interfolikulární šupiny a u tmavších fototypů blue-grey dots interfolikulárně.<sup>(2)</sup> Yellow dots jsou větší a tmavší než ty, které pozorujeme u AA nebo AGA, a odpovídají keratocitickým zátkám.<sup>(1)</sup> Prominentní větvičky se cévy jsou přítomny běžně na okraji alopetického ložiska a prakticky je nelze rozoznat od cév

bazocelulárního karcinomu. Blue-grey dots vyjadřují melanofágy v papilární dermis. Red dots se objevují v časně fázi choroby a znamenají velmi dobrou prognózu a růst nových vlasů, pokud je léčba včas zahájena.<sup>(1)</sup> Inaktivní dlouhotrvající onemocnění se vyznačuje nálezem bílých a mléčně červených ploch se ztrátou folikulárního ústí, yellow dots se stávají méně výraznými a mohou z nich vycházet tenké větvičky se cévkou. Tento znak byl nazván jako „red spider“ (červený pavouk) uvnitř yellow dot.<sup>(1, 3)</sup>

### VYŠETŘENÍ TRICHOLAB (OBR. 30)

TrichoLab poskytuje lékařům pomocí digitálního dermatoskopu Fotofinder statistickou analýzu trichoskopických obrazů za účelem diagnostiky poruch vlasů a pokožky hlavy. Trichoskopická zpráva vychází z hodnocení série obrazů z frontální, okcipitální a temporální oblasti. Zpracováním dat získáváme přesné informace o hustotě vlasů, tloušťce a folikulárních jednotkách. Informace o prázdných folikulech, které se zobrazují jako yellow dots, slouží především k rozlišení AGA, AA a DLE.

### ZÁVĚR

Trichoskopie je velmi rychlá metoda diagnostiky alopecií, kterou může ve své ordinaci praktikovat každý dermatolog pomocí ručního dermatoskopu. Je pro pacienta nezátěžující a díky svým charakteristickým znakům pro jednotlivé typy alopecií lecky eliminuje nutnost kožní biopsie. V případě potřeby histologického vyšetření pomáhá specifikovat vhodné místo probatorní excize. Další význam spočívá ve sledování účinnosti nasazené léčby.

TrichoLab vyšetření umožňuje pomocí detailní analýzy digitálních trichoskopických obrazů diagnostikovat onemocnění vlasů a kůže kůže a hodnotit efekt léčby na základě srovnání měřených parametrů.





Článek popisuje přehled trichoskopických znaků a příklady trichoskopických obrazů nejčastějších typů alopecií.

Poděkování za zapůjčení grafických obrázků a fotografií patří prof. dr. hab. med. Lidii Rudnicke, Dept. Dermatology, Medical University of Warsaw, Poland.

Prohlášení: autorky nemají v souvislosti s tématem práce žádný střet zájmů.

### Literatura

1. RUDNICKA, L., OLSZEWSKA, M., RAKOWSKA, A. *Atlas of Trichoscopy*. London : Springer, 2012.
2. TOSTI, A. *Dermoscopy of the hair and nails*, 2<sup>nd</sup> ed. CRC Press, 2016.

3. RUDNICKA, L., RAKOWSKA, A., OLSZEWSKA, M. *Trichoscopy How it may help clinician*. *Dermatol Clin*, 2013, 31, p. 29–41.

4. MORENO-ROMERO, JA., GRIMALT, R. *Trichoscopy: Essentials for the dermatologist*. *World J Dermatol*, 2015, 4, p. 63–68.

5. RUDNICKA, L., RAKOWSKA, A., KURZEJA, M., et al. *Hair Shafts in Trichoscopy*. *Dermatol Clin*, 31, 2013, p. 695–708.

6. WAŚKIEL, A., RAKOWSKA, A., SIKORA, M. *Trichoscopy of alopecia areata: An update*. *J Dermatol*, 2018, 45, p. 692–700.

7. BHAMLA, SA., DHURAT, RS., SARAOGI, PP. *Is Trichoscopy a reliable tool to diagnose early female pattern hair loss?* *Int J Trichol*, 2013, 5, p. 121–125.

8. TOLEDO-PASTRANA, T., HERNÁNDEZ, MJ., CAMACHO MARTÍNEZ, FM. *Perifollicular erythema*

*as a trichoscopy sign of progression in frontal fibrosing alopecia*. *Int J Trichol*, 2013, 5, p. 151–153.

9. RAKOWSKA, A., SLOWINSKA, M., OLSZEWSKA, M. *New Trichoscopy Findings in Trichotillomania: Flame Hairs, V-sign, Hook Hairs, Hair Powder, Tulip Hairs*. *Acta Derm Venereol*, 2014, May, 94, p. 303–6.

10. ANKAD, BS., NAIDU, MV., BEERGOUDER, SL., et al. *Trichoscopy in trichotillomania: A useful diagnostic tool*. *Int J Trichol*, 2014, 6, p. 160–163.

11. TOSTI, A. *Overview of dermoscopy of the hair and scalp* [Internet]. Dostupné z: <https://www.update.com/contents/overview-of-dermoscopy-of-the-hair-and-scalp> [Citováno 20. 6. 2018].

MUDr. Lenka Papoušková  
e-mail: LPapouskova@seznam.cz

Homea spol. s.r.o., Pardubice



# Biologie nehtů a jeho poruchy

Duchoňová M.

## SÚHRN

Necht patří mezi kožné adnexy, a jeho poruchy sú súčasťou dennej klinickej praxe každého dermatovenerológa. Tento článok je stručným a rýchlym prehľadom biológie nehtu a jeho jednotlivých porúch.

## KLÚČOVÉ SLOVÁ

biológia nehtu • poruchy nehtu • onychodystrofia

## SUMMARY

*Duchonova, M. Biology and disorders of the nails*

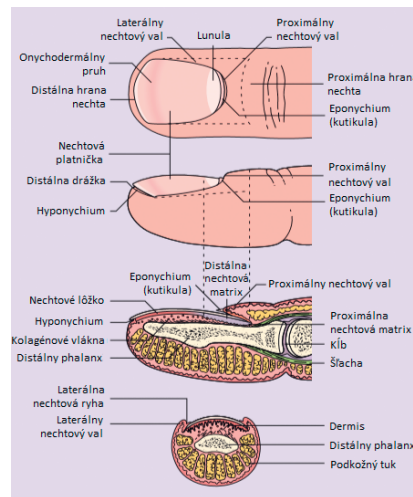
The nails belong among dermal adnexae and their diseases are a part of the clinical practice of every dermatovenerologist. This article is a brief and quick overview of the biology of the nails and their various disorders.

## KEY WORDS

biology of the nail • disorders of the nails • onychodystrophy

## ANATOMIA A FYZIOLOGIA NEHTA

**Necht** (unguis, onyx) sa skladá z nechtovej matrix, nechtovej platničky, pod ňou uloženého nechtového lôžka a paronychia – periungválnej kože, ktorá vytvára okolo nehtu nechtové valy (Obr.1). Nechtová matrix je vlastnou rastovou zónou nehtu a zasahuje 3–6 mm pod proximálny nechtový val. Rozlišuje sa dorzálna a ventrálňa časť nechtovej matrix, z ktorých sa tvorí dorzálna a ventrálňa časť nehtu, spolu tvoria nechtovú platničku. Nechtová platnička sa kontinuláne rozprestiera a posúva ponad nechtové lôžko, na distálnom konci je uvoľnená a ohraničuje ju hyponychium. Na proximálnom konci obopína nechtovú platničku eponychium a na oboch stranách nechtové valy. Nechtová platnička je tuhá, priehľadná, tvoria ju tri časti:



Obr. 1 Anatomia nehtu

1. lunula (mesiačik) ako biela zóna kruhového výseku uložená proximálne, je to spojenie nechtovej matrix a nechtového lôžka, 2. ružová zóna nechtovej platničky často s pozdĺžnymi ryhami a 3. belavá zóna na okraji voľnej časti nehtu široká 0,2–2 mm (onychodermálny zväzok). Nechtová platnička je hrubá 0,5–0,7 mm a je zložená zo 100–150 vrstiev korneocytov, ktoré sú nepravidelne navrstvené nad sebou. Korneocyty sú ploché, nemajú jadro a majú nepravidelnú konfiguráciu a tvoria plochu cca 800 mm. Nehty na rukách narastú približne 2–3 mm za mesiac, na nohách 0,5–1 mm za mesiac. Cez transparentnú nechtovú platničku a lunulu sú vidieť kapiláry. Pri mnohých kožných ochoreniach (psoriáza, dermatomyozitída, sclerodermia) môžeme hodnotiť tieto cievné zmeny, taktiež môžeme hodnotiť anémiu, methemoglobinémiu, pigmentové poruchy. Nehty majú interpersonálne individuálny tvar aj veľkosť, sú prevažne pozdĺžne zľahka konvexne zahnuté. Necht je výrazne inervovaný podobne ako celý posledný článok prsta, v oblasti nechtového lôžka sa nachádza 100–150 glomusových teliesok, na konci prsta sú početné senzi-

Čes. Dermatovenerol., 2018, 8, č. 3, s. 179–182

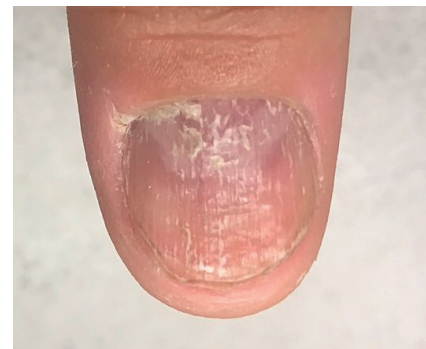bilno-senzorické a bezdreňové aferentné C-vlákna.

## PORUCHY NEHTOV

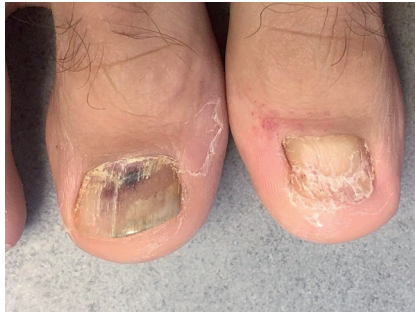### OCHORENIA NECHTOVEJ PLATNIČKY – ONYCHODYSTROFIA

**Onychoschisis** (lamelárna dystrofia) je štiepenie nechtovej platničky najmenej v dvoch na seba naliehajúcich vrstvách, zvyčajne v horizontálnych líniiach smerom od voľného okraja nehtu, po priamom poškodení nehtu napr. traumou, saponátmi, odlakovačom, hraním na hudobných nástrojoch. Niekedy môže byť dôvodom nesúdržnosti dorzálny a ventrálnej časti nechtovej platničky, resp. onychoschízy, chýbanie železa. Terapiá: vyhýbať sa kauzálnym faktorom, vyživujúce maste na nehty, kúpele v olivovom oleji.

**Onychorrhexis** sú pozdĺžne brázdny a fisúry nechtovej platničky so zvýšenou krehkosťou nehtu so sklonom k lámaniu (Obr. 2). Časté v staršom veku, pri lichen planus, niekedy kongenitálne ale aj spôsobené opakovanou mechanickou traumou (práca s chemikáliami, vo vlhkom prostredí, časté používanie odlakovača). Podobne ako pri jednoduchej onychoschíze môže byť dôvodom chýbanie železa, vitamínov A, B, pri podvýžive. Terapiá: odstránenie kauzálnych faktorov, vyživujúce maste na nehty, kúpele v olivovom oleji, doplnenie vitamínov (A, biotin, cystín).



Obr. 2 Onychorrhexis

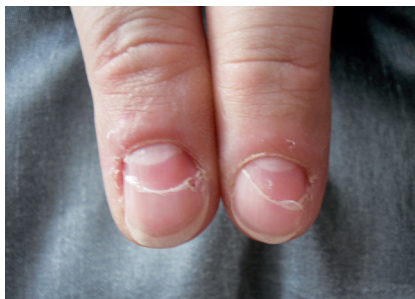

**Obr. 3** Onycholysis, subungválný hematóm a onychomycosis

**Onycholysis** (onycholysis semilunaris) je parciálna separácia nechtovej platničky od nechtového lôžka (Obr. 3), často začínajúca od distálneho voľného konca nechta postupujúca proximálne. Pri onycholýze vzniká subungválny priestor, kde sa ukladajú keratinové zbytky, detritus a vzduch, odlúčený necht sa javí belavý, ale štruktúrne zmenený nie je. Často sa vyskytuje pri psoriáze, ekzéme, lichene, po traume a liekoch (tetracyklíny, taxany), onychomykóze, vezikulobulózných dermatitídach. Terapia: liečba základného ochorenia, debridement oddelených častí nechtov.

**Onychomadesis** (onycholysis totalis) je separácia proximálnej časti nechtovej platničky od nechtového lôžka a nechtovej matrix, s následným odlúčením celého nechta, zriedkavý výskyt (Obr. 4). Ak je postihnutý jeden necht pravdepodobne ide o posttraumatickú zmenu (subungválny hematóm), ak viacero nechtov o systémové ochorenie, infekcie (Coxsackie, šarlach), Lyellov syndróm, chemoterapiu podobne ako pri Beauových čiarach.

**Beauove čiary** (Beau lines) sú transversálne depresie nechtovej platničky (brázdy), ryhy prechádzajúce nechtom v celej šírke z jednej laterálnej strany na druhú, ak viacero nechtov naraz tak línie sú v rovnakej vzdialenosti. Ak postihuje jeden necht, ide pravdepodobne o posttraumatickú zmenu (manikúra, onychotillománia), ak je postihnutých viacero nechtov (20),



**Obr. 4** Onychomadesis

ide o závažné kožné (atopická dermatitída, erythroderma, paronychia) alebo systémové ochorenie (hand-foot-mouth disease, osýpky, iné vírusové infekcie, hyperpyrexia, lieky, chemoterapia, atď). Spontánne zhojenie.

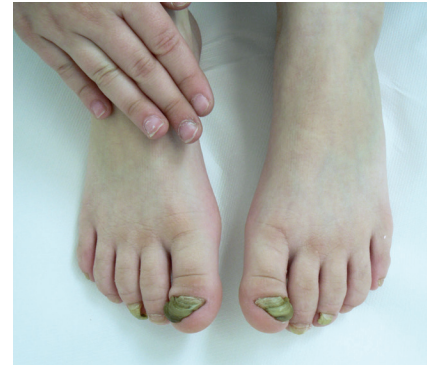**Koilonychia** (miskovitité, lyžicovité nechty) sú nechtové platničky v tvare lyžice, tenké nechty konkávneho tvaru, prevažne na nechtoch rúk. Fyziologicky sa vyskytujú u detí, u dospelých súvisia často s deficitom železa, cystínu, vitamínu C, periférnymi vaskulárnymi ochoreniami.

**Nechty v tvare hodinového sklíčka** (clubbed nails, tĺčikovité prsty) L62.0: uvedené zmeny popísal už Hippokrates u pacientov s emfyzémom. Klinicky je prítomný viac ako 180% uhol medzi proximálnym nechtovým valom a nechtom, distálne phalangy prstov sú kyjakovito rozšírené, pripomínajú paličky na bubon. Je prítomná hyperplázia fibrovaskulárneho tkaniva v oblasti bázy nechta, nechty sú preto zväčšené, zakrivené - majú konvexný tvar (akoby vyklenuté), niekedy sprevádzané cyanózou. Etiológia: kardiovaskulárne ochorenia, aneurizma aorty, bronchopulmonárne ochorenia, chronická methemoglobinémia, tumory pľúc. Patogenéza nie je úplne objasnená, predpokladá sa o pôsobení mediátorov na artériovenózne anastomózy na bruškách prstov s transudáciou séra do interstícia.

**Leukonychia:** Biele ložiskovité dyskolorácie nechtovej platničky asociované s poškodením distálnej nechtovej matrix. Najčastejšie zmeny nechtovej platničky, často u mladých ľudí. Príčina bieleho sfarbenia škvŕn nie je jasná, predpokladá sa že je spôsobená nahromadením vzduchu medzi bunkami nechtovej platničky alebo parakeratotické korneocyty. Leukonychia môže byť punktátna, striata alebo difúzna. Ak jeden necht - posttraumatická zmena, Leukonychia punctata - psoriáza, mechanická traumatizácia eponychia, napr. pri manikúre, Leukonychia transversálna, striata - traumatická zmena z malých topánok alebo spôsobená manikúrou, Leukonychia difúzna, totalis - odedičná, nychomykóza, chemoterapia.

**Melanonychia:** spôsobená aktiváciou melanocytov v nechtovej matrix, znamená hyperpigmentáciu nechtovej platničky, často čiastočnú longitudinálnu. Ak jeden necht - melanocytový névus, akrálny melanóm, ak viacero nechtov - u tmavších rás, ak difúzne hnedasté zafarbenie - systémové ochorenie (Addisonova choroba, HIV, lieky (AZT), tehotenstvo atď.).

**Onychogryphosis** (pazúrovité nechty): výrazná dystrofia nechtovej platničky, deformita v zmysle hypertrofie, zhrubnu-



**Obr. 5** Onychogryphosis congenita

tia, so zahnutým až zakriveným rastom, podobná pazúrom, hnedastej farby, drsného povrchu, niekedy špirálovito stočená do strany bez kontaktu s nechtovým lôžkom, subungválne sa ukladajú zrohovatené bunky, predilekčne na palcoch DK. Niekedy vrodená predispozícia ako súčasť porúch rohovania, častejšie vzniká ako následok tlaku topánok v staršom veku (Obr. 5).

**Rúrkovité nechty** (unguis in turriculo, pincer nail syndrom) sú osobitná idiopatická bolestivá konvexná deformácia nechtov u starších dospelých, väčšinou dlhodobým pôsobením tlaku alebo pri deformácii nôh (hallux valgus). Etiológia je neznáma, nechty sa rúrkovito deformujú laterálne, okraje nechta sa postupne akoby zarezávajú ako kliešte (angl. pincer = kliešte) do nechtového lôžka, čo je intenzívne bolestivé. Často sa pridružujú paronychiálne zápalové reakcie.

**Erythronychia longitudinálna:** ochorenie nechtového lôžka, tvorené červenými prúžkami tiahnuťmi sa od proximálneho nechtového konca po distálny okraj. Ak jeden necht - onychopapilom alebo iný subungválny tumor, ak početné prejavy - Darierova choroba.

**Trieskovité hemorágie:** tenké pozdĺžne tmavočervené línie subungválne, väčšinou spôsobené traumou, pri psoriáze, endokarditíde.

**Subungválna hemorágia:** fialovočervené až hnedočierne sfarbenie pod nechtovou platničkou, po traume, hýbe sa s rastom nechta („odrástá“), dif. dg. melanychia, malígný melanóm.

**Onychotillomania:** kompluzívne trhanie, ohrýzanie nechtov, psychiatrické ochorenie.

**Onychauxis:** izolovaná hypertrofia, zhrubnutie celej nechtovej platničky ako následok subungválnej hyperkeratózy nechtového lôžka. Častý znak pri psoriáze, ekzéme, onychomykóze, alebo bez iného ochorenia u starších osôb.





**Onychia:** ubúdanie nechta následkom zápalu nechtovej matrix, pri lichen planus.

**Onychoclasia:** lámanie nechtovej platničky.

**Unguis incarnatus** (onychocryptosis) je zarastený necht, ide o bočné vrastanie nechta do paronychiálnej oblasti, vzniká bolestivá ragáda so sklonom k superinfekcii. Po infikovaní baktériami sa tvorí lokálny zápal často s nadmerným granulačným tkanivom, vytekaním hnisu. Zarastené nechty sa tvoria často na palcoch nôh, viac na mediálnych stranách nechtov. Príčinou je neprimerané zastrhávanie nechtov do oblúčka a zväčšujúce sa zakrivenie nechtovej platničky následkom mechanického zaťaženia. Pretože bočné okraje nemôžu prerastať ponad nechtové lôžko, vrezávajú sa do nechtových valov. Podporne pôsobí bočný tlak tesnej obuvi. Terapia je antibiotická a chirurgická.

**Green nail syndrom:** asociácia s onycholýzou, najčastejšou príčinou je infekcia *Pseudomonas aeruginosa* (Obr. 6), ktorý produkuje zelený pigment pyocyanin, tiež pri ochronóze, terapia: kyselina salicylová, lokálne antibiotiká.

**Yellow nail syndrom:** spomalenie až zastavenie rastu nechta, asociácia s lymfédómom, ochoreniami dýchacieho systému, reumatoidnou artritídou, malignitami. Klinicky sú nechty hrubé, žlté, zakrivené zo strany na stranu, chýba lunula.

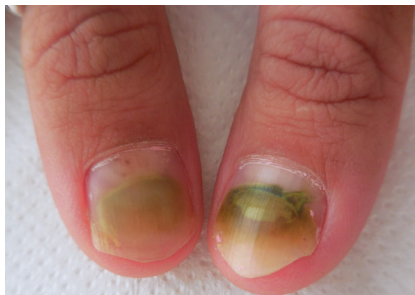**Half and half nail:** vyskytuje sa u uremických pacientov, proximálna polovica nechta je sfarbená červenohnedo, distálna bielo.

**Omychomalacia:** zmäknutie nechtovej platničky.

**Onychomycosis:** tinea unguim, postihnutie nechtového aparátu mykózou (Obr. 3).

**Pozdĺžne drážky (longitudinal grooves):** často singulárny prejav spôsobený tumorom proximálnej časti nechta, napr. pri myxoidnej cyste.

**Onychodystrofia mediana canaliformis:** spôsobená chronickým mechanickým poškodením proximálneho nechtového valu. Vyskytuje sa pri kompulzívnych psychiatrických ochoreniach (habit tic deformity), kedy si pacient „akoby zo zvyku“ zatláča



Obr. 6 *Pseudomonas aeruginosa*

späť periungválnu kožu proximálneho nechtového valu.

**Jamky na nechtovej platničke (pitting of nail plastes):** ložiskovitá porucha keratinizácie proximálnej nechtovej matrix. Ide o punktátne depresie povrchu nechtovej platničky, často pri psoriáze, ekzémoch, alopecii areata.

**Pozdĺžne brázdny (longitudinal ridging):** pribúdajú s vekom.

**Trachonychia:** drsné nechty, v dôsledku pozdĺžneho ryhovania, povrch niekedy pripomína šmirgľový papier, ak je postihnutých viacero nechtov, môže byť asociácia s alopeciou areata, lichen planus, psoriasis. Môže spontánne ustúpiť.

**Stenčenie nechtovej platničky:** znak ochorenia nechtovej matrix.

**Zhrubnutie nechtovej platničky:** znak ochorenia nechtového lôžka.

**Lesklé nechty (vyleštené nechty):** pri atopickej dermatitíde, hladké, lesklé, akoby nalakované nechty, vznikajú obrušovaním pri súčaní a trení koncov prstov, pri svrbiacich dermatózach, nechtové platničky môžu byť tenké a deformované.

**Periungválny fibróm:** Koenen tumor, asociácia s tuberóznou sklerózou.

## POŠKODENIE NECHTOV PRI KOŽNÝCH OCHORENIACH

### Psoriáza:

– dermatóza, pri ktorej vo viac ako 50 % prípadov dochádza k poškodeniu nechtov, vyšetrenia: v KOH mikroskopicky alebo kultivačne nutné vylúčiť mykózu alebo kolonizáciu bakteriálnu/mykotickú,

– klinicky na ostatnej koži psoriatické ložiská,

– typická psoriatická nechtová platnička:

- **pitting** – prítomné drobné povrchové ale aj hlboké punktátne depresie, miestami tvoria akoby mriežku, alebo sú uložené v línkách,
- **trachonychia** – matný, hrubý, fragilný necht,

- **sériové transverzálne depresie,**

- **pozdĺžne ryhovanie,**

- **punktátne leukonychia** – 1–2 mm belavé škvrny na nechtovej platničke (zamieňané za posttraumatické),

- **olejové škvrny** – oválne škvrny nechtového lôžka lososovej farby,

- **onycholýza** – oddelenie nechtovej platničky od lôžka väčšinou v mieste olejovej škvrny,

- **subungválne hyperkeratózy** – nechtová platnička býva nadvíhnutá, podňou sú prítomné subungválne nánosy hyperkeratóz,

- **trieskovité hemorágie** – splinter hemorrhages,

- **variant: Acrodermatitis continua of Hallopeau** – relapsujúce subungválne a periungválne pustuly s onycholýzou,

– dif. dg. onycholýza, onychomykóza, trauma, ekzém, alopecia areata, terapia: zvyčajne neúspešná, lok. kortikoidy, celková imunosupresívna liečba, biologická liečba.

### Lichen planus:

– asi 10 % pacientov s diseminovaným lichen planus má aj prejavy na nechtoch, ale lichen planus nechtov môže byť aj izolovaný bez postihnutia kože,

– prognóza: kompletná strata nechtov,

– typické poškodenie nechta:

- **drobné fokusy v nechtovej matrix** – akoby výdute pod proximálnym nechtovým valom, buly,
- **longitudinálne červené línie, červená lunula,**

- **nail split, onychorhexis** – distálne rozštiepenie nechta, transverzálne rozdelenie nechtovej platničky,

- **selektívna atrofia nechtovej platničky** – difúzne poškodenie matrix – progresívna strata nechtov vedúca k **anonychii,**

- **pterygium** – parciálna strata časti nechtovej platničky v tvare „V“, kde je vtiahnutá koža proximálneho nechtového valu adherujúca k nechtovému lôžku,
- terapia: intralezionálne alebo systémové kortikosteroidy.

### Alopecia areata:

– znaky na nechtoch:

- **pitting** – geometricky uložené drobné jamky na nechtovej platničke,

- **mramorový vzhľad,**

- **škvrnitý erytém lunuly,**

- **trachonychia** – longitudinálne pružky, drsnosť.

### Darier disease:

– znaky na nechtoch:

- **longitudinálne pruhy** – červené a biele,

- **distálne subungválne hyperkeratotické papuly,**

- **fisúry nechtovej platničky.**

## NEOPLAZMY NECHTOVÉHO APARÁTU

### Myxoidná cysta prsta:

– pseudocysta, resp. ganglion, vychádzajúci z distálneho interfalangeálneho kĺbu, asociovaný s osteoartritídou, lézia vzniká v oblasti proximálneho nechtového valu, kde útlakom deformuje nechtovú matrix, čo vedie k longitudinálnej depresii nechtovej platničky.

**Longitudinálna melanonychia, pigmentový névus:**

– hnedý alebo čierny pozdĺžny prúžok na nechtovej platničke, ktorý je spôsobený zvýšenou syntézou melanínu v inak ne-



funkčných melanocytoch nechtovej matrice.

- prúžok je pravidelný, rovnakej hrúbky v celej dĺžke, nevyhnutné je doplniť dermatoskopické vyšetrenie.

### **Akrolentiginózný melanóm (ALM):**

- vyskytuje sa vo veku okolo 55-60 rokov, tvorí 3 % melanómov u bielej populácie, cca 20 % melanómov u černochoch, najčastejšie na palcoch,

- vzniká periungválne ale aj subungválne, sprevádza ho nepravidelná longitudinálna melanoychia, niekedy dystrofia nechtovej platničky, bez subjektívnych ťažkostí,

- **Hutchinsonov znak:** periungválna extenzia hnedočiernej pigmentácie aj mimo nechtovej platničky,

- 25 % ALM môže byť amelanotických, vyšetrenia: dermatoskopické, histologické vyšetrenie,

- dif. dg. subungválna hemorágia, akrálny melanocytový névus.

### **Squamocelulárny karcinóm (SCC):**

- SCC periungválne vzniká často následkom infekcie onkogenickým typom HPV typu 16 a 18,

- klinicky: hyperkeratotické, nodulózne ložisko farby kože, podobné bradavici, niekedy hyperpigmentované, s deštrukciou nechtovej platničky, niekedy zasahuje až k periostu.

## INFEKcie NECHTOVÉHO APARÁTU

### **1. Bakteriálne infekcie:**

- najčastejšie postihujú nechtové valy a mäkké tkanivo okolo nechta,  
- *Staphylococcus aureus*, streptokoky skupiny A. Formy:

- **Akútne paronychium:** akútna infekcia laterálneho a proximálneho nechtového valu, zvyčajne asociovaná s poranením kože (trauma, záder), klinicky prítomná pulzujúca bolesť, erytém, edém, svrbenie, niekedy tvorba abscesu.

- **Felon:** hlboká infekcia mäkkého tkaniva distálneho falangu prsta, ide o infekciu v uzavretom priestore medzi septami medzi kožou a periostom. Vyskytuje sa po poranení (trieska), paronychium, najčastejšie na palci alebo ukazováku. Klinicky prítomný erytém, bolesť, edém, absces, nekróza, komplikáciou býva ostomyelitída, tendosynovitída. Ak je prítomný *Staphylococcus aureus*, môže sa pri nechte

vytvoriť povrchová bula - **bulla repens**. Terapia: incízia, drenáž abscesu, lokálne aj celkové antibiotiká.

- **Chronické paronychium:** Mechanické alebo chemické poškodenie periungválnej kože proximálneho a laterálnych nechtových valov, často súčasťou chronickej dermatitídy (psoriáza, ekzém, alergická a kontaktná dermatitída, lichen planus, lieky: orálne retinoidy, indinavir). Klinicky erytém, svrbenie, vymiznutie kutikuly, niekedy kolekcia hnisu vytekajúca spod nechtového valu, separácia nechtovej platničky od proximálneho nechtového valu, erózie, ragády, mokvanie na nechtových valoch, riziko superinfekcie - bakteriálna, kvasinková. Terapie je zdĺhavá a obtiažna, protekcia - ochranné krémy, minimalizovanie rizikových faktorov, lokálne kortikoidy, antibiotiká, antimykotiká.

- **Unguis incarnatus:** ide o zarastanie zakrivenej nechtovej platničky do laterálnych nechtových valov s chronickou zápalovou reakciou a sekundárnou bakteriálnou infekciou. Najviac sú postihnuté palce na nohách. Klinicky erytematózny a edematózný postranný nechtový val, bolestivý na pohmat, postupne ponad necht prerastá granulačné tkanivo, vyteká hnis. Najčastejšou príčinou je nevhodné strihanie nechťov do oblúčika (správne sa strihajú rovno), alebo väčšie zakrivenie nechta následkom mechanického útlaku. Liečba: lokálna antibiotická, chirurgická.

### **2. Onychomykóza**

- chronická progresívna mykotická infekcia nechtového aparátu, s deštrukciou nechtovej platničky, zápalom kože okolo nechta,

- najčastejšie spôsobená dermatofytmi - *Tinea unguium* a *Candida spp.* - *Candida onychia*, niekedy sú v kultúrach pozitívne plesne ako kolonizácia.

Formy:

- **Candida onychia:** infekcia *Candida albicans* často ako sekundárna infekcia chronického paronychia, tiež u diabetikov a imunologicky kompromitovaných pacientov. Klinicky bolesť, erytém, zmäknutie a stenčenie nechta, hnisové kolekcie zriedka, subungválna onycholýza a hyperkeratóza, dystrofia nechta so zafarbením bielou, žltou, zelenou alebo čiernou farbou,

- **Tinea unguium:** tinea unguium je v 95 % spôsobená: *Trichophyton rubrum*, *Trichophyton mentagrophytes*, *Epidermophyton floccosum*, *Trichophyton violaceum*, *Trichophyton schoenleinii*, *Trichophyton verrucosum*. Plesne nie sú primárne patogény, ale sekundárnou kolonizáciou: *Aspergillus sp.*, *Fusarium*, *Acremonium*, klinicky onychodystrofia, onycholýza, subungválne hyperkeratózy, žltohnedá diskolorácia nechta, vždy doprevádzaná tineaou pedis. Typy: DLSO - distálna a laterálna subungválna onychomykóza, SWO - superficiálna biela onychomykóza, PSO - proximálna subungválna onychomykóza,

- vyskytuje sa u detí aj u dospelých, nákazlivosť je vysoká, interpersonálne priamym kontaktom ale aj infikovanými predmetmi, niektoré formy spór prežívajú v prostredí aj 5 rokov,

- laboratórne vyšetrenia: materiál - postihnutý necht, subungválne hyperkeratózy, • priamy mikroskopicky preparát v KOH: prít. septované vlákna, spóry,

• mykologická kultivácia na Sabouraudovom agare: prít. charakteristické kolónie, izolácia patogénu,

• histologické vyšetrenie s farbením PAS: detekcia mykotických vlákien,

prognóza: bez liečby ochorenie progreduje, rozširuje sa na okolité nechty, kožu, často recidivuje,

terapia zahŕňa: debridement postihnutých častí, lokálne antimykotiká vo forme mastí, roztokov, systémové antimykotiká (azoly, allyamíny).

Vyhlasenie: autorka nemá v súvislosti s témou práce konflikt záujmov.

## Literatúra

1. BOLOGNIAM, JL., SCHAFFER, JV., DUNCAN, KO., KO, CHJ. *Dermatology Essentials*. Elsevier, 2014, p. 535.

2. BRAUN-FALCO, O., PLEWIG, G., WOLF, HW. *Dermatológia a venerológia*. Osveta, 2001, s. 938.

3. HABIF, TS., et al. *Clinical Dermatology 4th edition*. Mosby, 2004, p. 866.

4. ŠTORK, J., a kol. *Dermatovenerologie*. Galén, Karolinum, 2009, s. 285.

5. WOLF, K., JOHNSON, RA. *Fitzpatrick's Color atlas and synopsis of Clinical Dermatology, 6th edition*. Medical, 2009, s. 1000.

MUDr. Michaela Duchoňová, PhD.  
e-mail: duchon.michaela@gmail.com

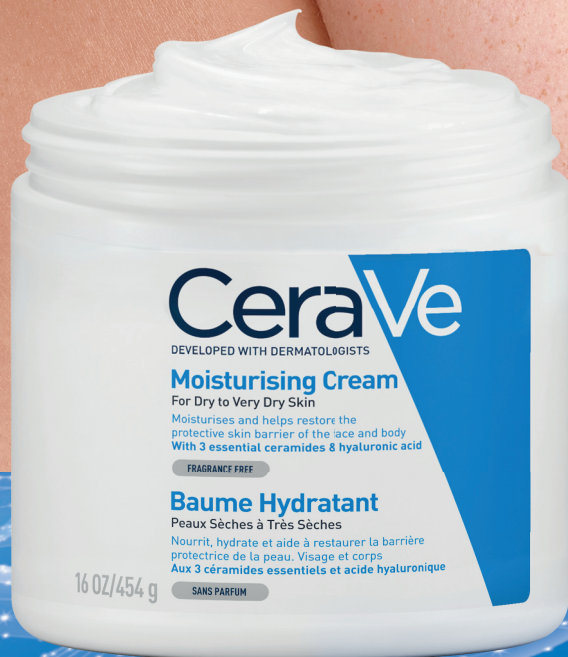Národný ústav detských chorôb, Detská dermatovenerologická klinika  
Dermatovenerologická ambulancia SKIN CARE s. r. o.



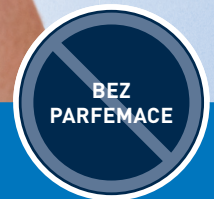**CeraVe**  
DEVELOPED WITH DERMATOLOGISTS

## SUCHÁ, SVĚDIVÁ POKOŽKA?

Objevte hydratační krém se 3 přírodními ceramidy pro obnovu přirozené kožní bariéry a dlouhotrvající hydrataci



**NOVINKA**



Vyvinuto ve spolupráci s dermatology

Pro více informací navštivte vaši lékárnku nebo [www.cerave.cz](http://www.cerave.cz)





# Kryoglobulinémie a kryofibrinogenémie

Sečniková Z.

Čes. Dermatovenerol., 2018, 8, č. 3, s. 184–188

## SOUHRN

Kryoglobulinémie a kryofibrinogenémie jsou vzácné klinické jednotky charakteristické přítomností kryoproteinů v krvi. Mohou být zcela asymptomatické, nebo vyvolávat celé spektrum různých příznaků následkem porušení periferní a/nebo systémové mikrocirkulace.

## KLÍČOVÁ SLOVA

kryoglobulinémie • kryofibrinogenémie

## SUMMARY

Secnikova, Z. *Cryoglobulinemia and cryofibrinogenemia*

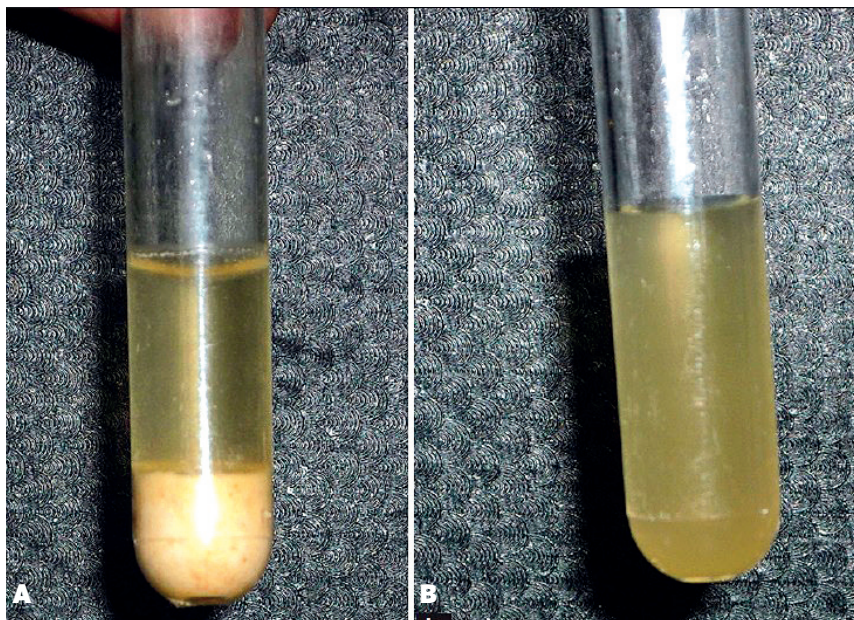
Cryoglobulinemia and cryofibrinogenemia are rare clinical units characterized by the presence of cryoproteins in the blood. They may be entirely asymptomatic or cause a wide variety of symptoms based on the disturbance of peripheral and / or systemic microcirculation.

## KEY WORDS

cryoglobulinemia • cryofibrinogenemia

## DEFINICE

Kryoproteiny obecně jsou sérové proteiny, které precipitují při teplotách nižších než 37 °C a při zahřátí se opět rozpouštějí (Obr. 1). Rozeznáváme dva typy kryoproteinů, a to kryoglobuliny a kryofibrinogeny. Kryoglobulinémie (KG) je stav charakteristický přítomností kryoglobulinů v krvi, což jsou imunoglobuliny (Ig), které precipitují v séru i v plazmě. Kryoprecipitační vlastnosti mohou mít monoklonální Ig, polyklonální Ig nebo může jít o smíšenou kryoglobulinemii obou těchto složek za účasti komplementu. Kryofibrinogenémie (KF) je stav spojený s přítomností kryofibrinogenů v krvi, přičemž tyto jednotky precipitují jenom v plazmě. Představují asi 10 % kryoproteinů



Obr. 1 a) Pozitivní kryoprecipitační test, b) Vymizení kryoprecipitátu po ohřátí

Převzato z KRISHNARAM, AS., GEETHA, T., PRATHEEPA, SA. *Primary cryoglobulinemia with cutaneous features*. Indian J Dermatol Venereol Leprol, 2013, 79, 427–430.

a jsou tvořeny komplexy fibrinogen-fibrin. Přítomnost kryoproteinů v krvi může být asymptomatická nebo může následkem jejich přítomnosti docházet k poruchám periferní i systémové mikrocirkulace. Výsledkem je pak celé spektrum kožních změn a/nebo systémových příznaků.

## HISTORIE

Vznik precipitátu následkem ochlazení krevní plazmy byl poprvé objeven v roce 1933 Wintrobem a Buellem. Tento stav byl popsán u 56leté pacientky s Raynaudovým fenoménem, anémií a hyperviskózním sérem, u které byl později diagnostikován myelom. Termín „kryoglobulin“ zavedli do praxe Lerner a Watson v roce 1947. Následně v roce 1966 Meltzer a Franklin popsali syndrom asociovaný se vznikem kryoglobulinů, klinicky se manifestující purpurou, artral-

giemi, renálním postižením a neuropatií. Kryofibrinogen byl poprvé identifikovaný Korstem a Kratochvilem v roce 1955.

## EPIDEMIOLOGIE

Přesná epidemiologická data o incidenci KG nebo KF v ČR chybí vzhledem k tomu, že nemoci nepodléhají povinnému hlášení, a navíc se mohou vyskytovat i u zcela zdravých jedinců. V USA je prevalence smíšené KG odhadována na 1 : 100 000, ale předpokládá se, že tento údaj je i vzhledem k výše zmíněným skutečnostem podhodnocený. Za nejčastější je považovaný III. typ KG s frekvencí výskytu 50 %, typ I a II se vyskytují přibližně se stejnou četností 25 %. Prevalence smíšené KG úzce koreluje s výskytem hepatitidy C, zejména v endemických oblastech. KG je o něco častěji evidována u žen v poměru 3 : 1, přičemž věk v čase diagnózy



je obvykle 40–50 let. KF je považována za vzácnou klinickou jednotku, u které prevalence kolísá mezi 3,4–13 %.

### ETIOPATOGENEZE

Přesná etiopatogeneze vzniku kryoprecipitátů není dosud zcela objasněna. Předpokládá se, že dochází ke změnám ve stupni glykosylace, sializace nebo strukturální modifikaci variabilních částí těžkých a lehkých řetězců imunoglobulinů. Strukturální alterace těchto proteinů vlivem teplotních změn může mít za následek jejich sníženou rozpustnost a posléze postižení cévní stěny se vznikem trombózy a okluzí cévního lumen kapilár nebo malých arterií. Tyto změny se typicky projevují v kůži (zejména akrální části končetin) a v ledvinných glomerulech. Cirkulující velké kryoglobulinové imunokomplexy (i za podmínek, že nedojde k jejich precipitaci) mohou vést k hyperviskóznímu syndromu. Kryoglobuliny typu I jsou obvykle IgM (méně často jiné typy) a vyskytují se typicky v souvislosti s Waldenströmovou makroglobulinémií, mnohočetným myelomem nebo chronickou lymfocytární leukémií. Abnormální typ proteinu (kryoglobulin) v těchto případech vzniká pravděpodobně jako produkt samotného nádoru. U smíšených KG, které jsou spojeny s chronickými zánettivými stavy, jako např. systémový lupus erythematodes, Sjögrenův syndrom a virové infekce (zejména HCV), může mít vliv na vznik kryoglobulinů právě chronický zánět, respektive dlouhodobá stimulace imunitních mechanismů. Výsledné poškození tkáně je pak důsledkem deponace imunitního komplexu a aktivity komplementu. Ani patogeneze KF není dosud zcela jasná. Předpokládá se, že podobně jako u KG cirkulující komplexy vedou k trombóze a okluzi cévního lumen s následným vznikem ischemie. *In vitro* bylo prokázáno, že fibronektin, který se váže na fibrin a fibrinogen, působí jako jádro pro chladem indukovanou precipitaci komplexů fibrinogen-fibrin. Imunoglobuliny a imunitní komplexy mohou dále interagovat s fibronektinem v rámci kryofibrinogenového komplexu a podílet se na rozvoji zánětlivých změn s následnou trombózou. U pacientů s KF byly nalezeny zvýšené sérové koncentrace inhibitorů proteáz,  $\alpha_1$ -antitrypsinu a  $\alpha_2$  makroglobulinu. Tyto proteiny inhibují aktivitu plazminu, což má za následek inhibiči fibrinolýzy a kumulaci kryofibrinogenu s následným vznikem trombu v malých a středně velkých arteriích. Reflexní vazospasmus, stáza a hy-

perviskozita krve pak dále přispívají k vaskulární okluzi.

### KLINICKÝ OBRAZ

#### KRYOGLOBULINÉMIE I. TYPU

Symptomatologie v případě tohoto typu KG souvisí zejména s hyperviskozitou krve a zvýšeným rizikem trombózy. Nejtypičtější jsou kožní změny s maximem na akrálních částech těla. Zejména na dolních končetinách, respektive na místech s vyšším hydrostatickým tlakem, se mohou vyskytovat červené makuly a purpura (v 90–95 %) nebo vředy (10–25 %). Jinde na těle se pak mohou objevit livedo reticularis, Raynaudův fenomén nebo změny na kapilárách v oblastech nehtů detekovatelné při kapilaroskopickém vyšetření (dilatace, zkrácení, neoangiogeneze). Renální postižení v případě KG I. typu se objevuje v důsledku trombózy, artralgie a myalgie jsou vzácné.

#### KRYOGLOBULINÉMIE II. A III. TYPU

Kromě kožních změn, které odpovídají nejčastěji vaskulitidě (respektive purpuře), se v případě KG II. a III. typu častěji objevují i jiné systémové příznaky. U 25–30 % pacientů s II. a III. typem nemoci lze upozorovat tzv. Meltzerovu trias (purpura, artralgie, slabost). Artralgie obvykle postihují interfalangeální a metakarpofalangeální klouby, kolena nebo hlezenní klouby, přidat se mohou myalgie. Jednou z nejzávažnějších komplikací je glomerulonefritida manifestující se proteinurií a/nebo hematurií, někdy může dospět do akutního renálního selhání. Postižení glo-

merulů vzniká v důsledku ukládání depotit imunokomplexů a objevuje se v raných stádiích onemocnění. Až 70–80 % pacientů s II. a III. typem KG si v různé míře stěžuje na periferní neuropatii predilekčně postihující senzorkické nervy. Vzácněji se u pacientů objevují abdominální bolesti související s trombózou mezenterálních cév, popsaný byl také sicca syndrom nebo tyreopatie, zejména u žen a pacientek s HCV-asociovanou KG. Opakované epizody vaskulitidy mohou vést k postižení viscerálních orgánů (střevní angina) či dokonce k srdečnímu infarktu.

#### KRYOFIBRINOGENÉMIE

Pacienti s KF mohou být zcela asymptomatictí. Nejčastější příznaky jsou způsobeny kožní ischemií a jejími projevy, jako jsou například ulcerace, ischemické nekrózy nebo gangréna. Dále se u pacientů mohou objevit purpura, livedo reticularis, Raynaudův fenomén nebo kožní změny připomínající oznobeniny. Maximum kožních změn je opět typicky lokalizováno na akrálních částech těla a končetin (prsty, brada, nos, gluteální oblast) a změny se zhoršují při působení chladu. Trombóza se objevuje u přibližně 25–40 % pacientů s KF. Další možné příznaky nemoci jsou artralgie nebo glomerulonefritida.

### KLASIFIKACE A VARIANTY

KG se nejčastěji klasifikují podle typu kryoglobulinu obsaženého v séru podle Brouetovy klasifikace, která je rozděluje do 3 skupin podle komponent tvořících

Tab. 1 Klasifikace kryoglobulinémií

Typ kryoglobulinemie	Složení	Asociace s nemocemi
Typ I	monoklonální Ig (nejčastěji IgM)	Waldenströmova makroglobulinémie mnohočetný myelom MGUS, CLL
Typ II	směs Ig polyklonálního charakteru se složkou monoklonální (obvykle IgM)	lymfomy, CLL autoimunitní nemoci chronické záněty (hepatitidy, HIV)
Typ III	imunitní komplexy tvořeny polyklonálními Ig	autoimunitní nemoci (SLE, revmatoidní artritida, Sjögrenův syndrom) chronické infekce (hepatitida C, EBV, CMV, HIV, toxoplazmóza)
Typ II-III	směs oligoklonálních IgM se stopami polyklonálních Ig	lymfoproliferativní nemoci autoimunitní nemoci chronické záněty





kryoprecipitát. Typ I (10–15 %) charakterizuje precipitát tvořený monoklonálním Ig – většinou typu IgM, IgG, nebo i volnými lehkými řetězci molekuly Ig. Tento typ je asociován s hematologickými malignitami, především s Waldenströmovou makroglobulinémií či s mnohočetným myelomem. U II. typu (asi 25–60 %) jsou kryoglobuliny směsí imunoglobulinů polyklonálního charakteru se složkou monoklonální. Monoklonální komponenta je „revmatoidním faktorem“, tj. reaguje s Fc částí imunoglobulinové molekuly. U III. typu je kryoglobulin také revmatoidního typu, ale polyklonální. Jde buď o formu idiopatickou, nebo o součást onemocnění jako jsou systémový lupus erythematos, revmatoidní artritida, jaterní choroby, chronické infekce, nejčastěji virová hepatitida C. Typy II a III jsou rovněž nazývány jako „smíšená kryoglobulinémie“ (mixed cryoglobulinemia). Navíc byl v roce 1994 objeven typ, u něhož převažují neobvyklé kryoglobuliny s mikroheterogenním složením, jehož imunochemická struktura nezapadá do žádné z uvedených tříd. Vzhledem ke složení z oligoklonálních Ig se stopami polyklonálních Ig bylo pro tuto jednotku navrženo označení varianta typu II–III (Tab. 1). Podle vazby k základnímu onemocnění můžeme KG klasifikovat také na primární (esenciální, idiopatické), u kterých není zřejmá spojitost s jiným onemocněním, a sekundární, které se vyskytují v rámci jiné nemoci (malignita, infekce). KF může být také klasifikována na primární (esenciální) – bez spojitosti s jiným onemocněním, nebo tzv. sekundární – vyskytující se v souvislosti např. s karcinomem (21 %), infekcí (25 %), onemocněním pojivové tkáně (40 %) nebo s KG.

### PRŮBĚH

Průběh obou nemocí je chronický a do značné míry závisí na základním onemocnění, které je doprovází a na odpovědi na podávanou terapii. KG ani KF s izolovanými kožními příznaky nejsou obvykle smrtelné, horší prognózu pak mají pacienti s postižením jiných orgánů, zejména ledvin.

### VYŠETŘENÍ

KG a KF jsou klinické jednotky s charakteristickými kožními změnami, které jsou patrné i v histologickém vzorku, pokud je provedena kožní biopsie. Typický je nález okludovaných malých povrchových i hlubokých cév v dermis s trombem obsahujícím kryofibrinogen. Poměrně často lze pozorovat známky leukocytoklastické vaskulitidy s nekrozou epidermis a der-

mis. Základní a pro diagnostiku klíčovou metodou je laboratorní vyšetření krve. K odlišení kryofibrinogenu od kryoglobulinu je nutné odebrat vzorky plazmy i séra. Vyšetření vyžaduje speciální vybavení laboratoře i speciální postup zejména v preanalytické fázi, kdy by teplota vzorku při odběru krve neměla klesnout pod 37 °C. Odběr krve je nutné zajistit do předehřáté zkumavky; transport krve, její srážení a centrifugaci provádět při teplotě 37 °C. Doba kryoprecipitace při 4 °C v lednici by měla být 3–7 dní. Další analýza kryoglobulinů vyžaduje speciální postup gelové elektroforézy a imunofixaci bílkovin séra (fixace vzorku 2-merkaptotanolem a temperování vzorku před analýzou). Kryoprecipitaci mohou vykazovat také za chladu precipitující komplex fibrinu a fibrinogenu nebo heparin precipitující fibronektinové komplexy. Proto může být kryoglobulin falešně pozitivní u nemocných s antikoagulační terapií, ale jeho koncentrace je nízká (kolem 1–2 g/l). Další laboratorní vyšetření (sedimentace erytrocytů, autoprotilátky, sérologie hepatitid a další) stejně tak jako zobrazovací metody jsou důležité při pátrání po základním onemocnění.

### DIAGNOSTIKA V BODECH

- Klinický obraz
- Laboratorní vyšetření
- Histopatologické vyšetření
- Zobrazovací metody

### DIFERENCIÁLNÍ DIAGNOSTIKA

Diferenciální diagnostika KG a KF je poměrně široká a stavy, které mohou tyto nemoci připomínat, jsou shrnuty v Tabulce 2 a 3.

### TERAPIE

#### KRYOGLOBULINÉMIE

Léčba KG závisí na typu onemocnění. Asymptomatictí pacienti nevyžadují žádnou specifickou léčbu, vhodné je vyvarovat se působení nízkých teplot. V případech sekundární KG je nutné léčit základní onemocnění, které KG doprovází. Při závažnějším klinickém postižení, zejména nefrologickém, je doporučována imunosupresivní terapie – nejčastěji kortikosteroidy v monoterapii, respektive v kombinaci s azathioprinem nebo cyklofosfamidem. V závažných až život ohrožujících případech lze využít plazmaferézu se současným podáváním vysokých dávek kortikosteroidů. Smíšená kryoglobulinémie je často spojena s infekcí virem hepatitidy C. Jako léčba první linie u mírné až středně těžké smíšené kryoglobulinémie asociované s hepatitidou C je doporučována dvojkombinace PEG-interferonu a ribavirinu. Některé studie při kontrole onemocnění naznačují účinnost rituximabu (anti CD20 chimérické monoklonální protilátky). Jeho efekt byl popsán zejména v případech smíšené kryoglobulinémie s vaskulitidou, peri-

**Tab. 2** Diferenciální diagnostika kryoglobulinémie

Typ I	Typ II a III
chladová urtikárie	vaskulitidy jiné etiologie
oznobeniny	Sjögrenův syndrom
deficit proteinu C	revmatoidní artritida
Raynaudova nemoc	sicca syndrom
deficit antitrombinu III	artralgie jiné etiologie
kryofibrinogenémie	autoimunitní hepatopatie

**Tab. 3** Diferenciální diagnostika kryofibrinogenémie

Jiné trombopatie/koagulopatie	Další nemoci
trombotická trombocytopenická purpura	vaskulitidy
diseminovaná intravaskulární koagulopatie	kalcifylaxe
deficit proteinu C	oznobeniny
antifosfolipidový syndrom	Raynaudova nemoc
kumarinová nekróza	bakteriální sepse



BEZ PRESKRIPČNÍHO OMEZENÍ

JEN NA LÉKAŘSKÝ PŘEDPIS

# VEREGEN®

## Přirozená síla katechinů

**VEREGEN® 10% mast je určen ke kožní léčbě externích genitálních a perianálních bradavic u imunokompetentních pacientů od 18 let.**



### Zkrácená informace o léčivém přípravku VEREGEN® 10% mast

**Složení:** 1 g masti obsahuje 100 mg suchého čistěného extraktu ze zeleného čaje - *Camelliae sinensis folii viridis extractum siccum raffinatum* (24-56:1) odpovídající 55-72 mg epigallocatechiny gallas. První extrakční rozpouštědlo: voda. **Pomocné látky:** Bílá vazelína (obsahuje tokoferol-alfa), bílý vosk, isopropyl-myrystát, oleylalkohol, propylenglykol-monopalmitostearát. **Indikace:** Veregen® 10% mast je určena ke kožní léčbě genitálních a perianálních bradavic (*condylomata acuminata*) u imunokompetentních pacientů od 18 let. **Dávkování:** Celková jednorázová dávka až 250 mg Veregen® 10% mast se aplikuje 3x denně na všechny externí genitální a perianální bradavice, což odpovídá proužku masti o velikosti 0,5 cm. Nepoužívat okluzivní obvaz. Léčba má pokračovat až do úplného vymizení bradavic, avšak ne déle než 16 týdnů. **Upozornění:** Nemá se aplikovat na sliznice, do vagíny, močové trubice nebo anu, na otevřené rány, zanícenou nebo porušenou kůži. **Kontraindikace:** Hypersenzitivita na léčivou látku nebo na kteroukoli pomocnou látku. **Vedlejší účinky:** Velmi časté: lokální reakce na místě aplikace, např.: erytém, svědění, podráždění/pálení kůže, bolest, vřed, edém, indurace a tvorba puchýřků. Časté: lokální reakce na místě aplikace, např.: odlupování kůže, kožní sekrece, krvácení a otok, lymfadenitida/lymfadenopatie, fimóza. Méně časté: lokální reakce na místě aplikace, např.: změna barvy kůže, nepříjemný pocit, suchost kůže, oděrky, fisury, hyperestezie, pocit znečištěnosti, tvorba jizev, uzlíků, dermatitida, přecitlivělost, lokální nekróza, papuly a ekzém, infekce na místě aplikace, pustuly, infekce virem Herpes simplex, stafylokoková infekce, uretritida, vaginální kandidóza, vulvovaginitida, dysurie, nucení na močení, polakisurie, balanitida, dyspareunie, vyrážka a papulární vyrážka. **Velikost balení:** hliníková tuba, 15 g masti. **Uchování:** Uchovávat při teplotě do 25 °C. **Doba použitelnosti:** 3 roky. Po prvním otevření spotřebovat do 6 týdnů. **Držitel rozhodnutí o registraci:** NORDIC Pharma, s. r. o., K Rybníku 475, 252 42 Jesenice u Prahy, Česká republika. **Datum první registrace:** 23.1.2013/25.6.2014. **Jen na lékařský předpis. Léčivý přípravek není hrazen z prostředků veřejného zdravotního pojištění.** Materiál je určen výhradně odborníkům dle § 2a Zákona č. 40/1995 Sb., tj. osobám oprávněným předepisovat nebo vydávat léčivé přípravky. **Datum revize textu:** 1.4.2016.



ferní neuropatií a artralgiemi. Dalšími terapeutickými možnostmi zejména pro refrakterní formy jsou mykofenolát mofetil nebo belimumab (humánní rekombinantní IgG1λ monoklonální protilátka blokující vazbu solubilního stimulatoru B-lymfocytů na B-lymfocyty).

### KRYOFIBRINOGENÉMIE

V případě mírnějších forem KF je dostačující vyhnout se působení nízkých teplot. Léčba primární KF zahrnuje léčbu fibrinolytickou (např. streptokináza), imunosupresivní (kortikosteroidy v kombinaci s azathioprinem nebo chlorambucilem) a antikoagulační (warfarin, heparin). Asi nejvíce je zdokumentována léčba imunosupresivní, kde jsou jako lék první volby obvykle voleny kortikosteroidy. Ty se jeví více efektivní v monoterapii zejména v léčbě sekundární KF, na rozdíl od primární KF, kde je výhodnější kombinace s dalšími imunosupresivy. Důvod lepšího terapeutického efektu kortikosteroidů v případech sekundární KF oproti primární není přesně objasněn. Aspirin a kolchicin se ukázaly být neefektivní. V případě sekundární KF je nutné cíleně pátrat po základním onemocnění (malignita, infekce, autoimunitní onemocnění) a adekvátně ho léčit. Léčba v těchto případech podle příčiny tedy zahrnuje podávání antibiotik, imunosuprese nebo cytotoxické léčby. Pacienti s KF vyžadují pravidelné sledování vzhledem k vysokému riziku opětovného vzplanutí onemocnění i po úspěšné terapii. Dalším důvodem nutné monitorace je fakt, že u více než poloviny pacientů s esenciální KF dochází v následujících letech k rozvoji lymfomu.

### PREVENCE

V současné době není známa žádná metoda primární prevence. V případech, kdy jsou tyto jednotky spojeny s jinými nemocemi (hepatitida C, mnohočetný myelom a další), může rychlá léčba těchto stavů buď zabránit vzniku, nebo alespoň zmírnit průběh kryoprecipitace. Vzhledem k tomu, že k precipitaci dochází vlivem nižších teplot, je vhodné se jejich působení pokud možno vyhnout.

### PROGNÓZA

Mortalita jedinců s KG, respektive jejich prognóza, do značné míry závisí na základním onemocnění (např. lymfoproliferativní onemocnění, chronická hepatitida). 10letého přežití dosahuje přibližně 50 % nemocných. Obecně platí, že horší prognózu mají pacienti s renálním postižením a lymfoproliferativním onemocněním (plazmocytom, non-hodgkinské lymfomy). Míra přežití u pacientů s postižením ledvin varíruje od více než 60 % po 5 letech sledování až po 30 % po 7 letech sledování.

### LEGISLATIVA

Nemoci nepodléhají zvláštním legislativním předpisům.

Prohlášení: autorka nemá v souvislosti s tématem práce žádný střet zájmů.

### Literatura

**COHEN, S., PITTELKOW, MR., SU, D.** Cutaneous manifestations of cryoglobulinemia: clinical and histopathologic study of seventy-two patients. *J Am Acad Dermatol*, 1991, 25, p. 21–27.

**FERRI, C.** Mixed cryoglobulinemia. *Orphanet Journal of Rare Diseases*, 2008, 3, p. 25.

**GRAGNANI, L., FABBRIZZI, A., TRIBOLI, E.** Triple antiviral therapy in hepatitis C virus infection with or without mixed cryoglobulinaemia: A prospective, controlled pilot study. *Dig Liver Dis*, 2014, 46, p. 833–837.

**CHEN, Y., SREENIVASAN, GM., SHOJANIA, K., YOSHIDA, EM.** Cryofibrinogenemia After a Liver Transplant: First Reported Case Posttransplant and a Case-Based Review of the Nontransplant Literature. *Exp Clin Transplant*, 2015, 13, p. 290–294.

**MAZZARO, C., MONTI, G., SACCARDO, F., et al.** Efficacy and safety of peginterferon alfa-2b plus ribavirin for HCV-positive mixed cryoglobulinemia: a multicentre open-label study. *Clin Exp Rheumatol*, 2011, 29, p. 933–941.

**MICHAUD, M., POURRAT, J.** Cryofibrinogenemia. *J Clin Rheumatol*, 2013, 19, p. 142–148.

**MINAŘÍK, J., PIKA, T., BAČOVSKÝ, J., ŠČUDLA, V.** Kryoglobulinemická vaskulitida u nemocného s mnohočetným myelomem. *Interní Med*, 2012, 14, p. 478–480.

**RAMOS-CASALS, M., STONE, JH., CID, MC., BOSCH, X.** The cryoglobulinaemias. *Lancet*, 2011, 379, p. 348–360.

**SANSONNO, D., DE RE, V., LAULETTA, G., et al.** Monoclonal antibody treatment of mixed cryoglobulinemia resistant to interferon alpha with an anti-CD20. *Blood*, 2003, 101, p. 3818–3826.

**TICHÝ, M., MAISNAR, V., HRNČÍŘ, Z., et al.** Kryoglobuliny v souboru 3 392 monoklonálních imunoglobulinů. *Klin Biochem Metab*, 2009, 17, p. 77–78.

**TICHÝ, M., MAISNAR, V.** Laboratorní průkaz monoklonálních imunoglobulinů. *Vnitř Lék*, 2006, 52, S2.

**TISSOT, JD., SCHIFF ERLI, JA., HOCHSTRASSER, DF., et al.** Two-dimensional polyacrylamide gel electrophoresis analysis of cryoglobulins and identification of an IgM-associated peptide. *J Immunol Methods*, 1994, 173, p. 63–75.

MUDr. Zuzana Sečnicková  
e-mail: z.secnikova@gmail.com

Univerzita Karlova, 2 lékařská fakulta a Nemocnice Na Bulovce, Dermatovenerologická klinika





# Maligní atrofická papulóza

Sečníková Z.

Čes. Dermatovenerol., 2018, 8, č. 3, s. 189–191

## SOUHRN

Maligní atrofická papulóza je velmi vzácná progresivní okluzivní vaskulopatie. Nejčastějším projevem je kožní exantém, predominantně v oblasti trupu a horních končetin. Mohou být přítomné i systémové příznaky a vývoj nemoci záleží na rozsahu orgánového postižení. Etiologie a patofyziologie nemoci nejsou dosud známy.

## KLÍČOVÁ SLOVA

vaskulopatie • exantém • ecilizumab

## SUMMARY

*Secnikova, Z. Malignant atrophic papulosis*  
Malignant atrophic papulosis is a very rare, progressively occlusive vasculopathy. Dermal exanthema is the most common symptom, predominantly on the abdomen and the arms. Systemic symptoms can be present as well and the progression of the disease depends on the extent of organ damage. Aetiology and pathophysiology of the disease are not known yet.

## KEY WORDS

vasculopathy • exanthema • ecilizumab

## DEFINICE

Maligní atrofická papulóza (MAP) je velmi vzácná progresivní okluzivní vaskulopatie postihující arterie malého a středního kalibru, která vede k postižení různých tkání včetně kůže. Onemocnění se vyskytuje v benigní (kožní) formě nebo může být spojeno s multiorgánovým postižením a končit letálně.

## HISTORIE

Onemocnění jako klinický případ poprvé popsal Kohlmeier v roce 1941 v článku nazvaném „Multiple Hautrekrosen bei Tromboangiitis obliterans“. Degos jej v roce 1942 definoval jako samostatnou klinickou jednotku. Zpočátku byl tento stav označován jako Degosova choroba nebo Kohlmeier-Degosova choroba. Nicméně

Degos sám následně navrhl název „papulosa atrophiante maligne“, neboli maligní atrofická papulóza.

## EPIDEMIOLOGIE

MAP je extrémně vzácné onemocnění. Dosud bylo v literatuře popsáno přibližně 200 případů této nemoci. Vzhledem k raritnímu výskytu onemocnění lze ale předpokládat, že některé případy nemusí být správně diagnostikovány a že se jedná o poddiagnostikovanou jednotku. MAP se vykytuje u obou pohlaví bez výraznější preference a postihuje mladší jedince ve věku 20–50 let. Maligní forma nemoci může postihovat i děti (včetně kojenců a batolat), kožní varianta se vyskytuje spíše u dospělé populace.

## ETIOPATOGENEZE

Etiologie a patofyziologie nemoci nejsou dosud známy. Různí autoři klasifikují MAP jako vaskulitidu, mucinózu nebo trombocytopenii. Ve většině případů se nedaří izolovat specifické cirkulující imunokomplexy nebo protilátky. Ačkoli jsou v některých případech identifikovány antifosfolipidové protilátky, jejich význam je nejistý. Je pravděpodobné, že odlišná klinická manifestace nemoci je obrazem rozdílu cévního řečiště v každé oblasti těla (např. kůže, mozků, střeva). Některé zdroje naznačují, že MAP postihuje primárně endotelové buňky se vznikem sekundár-

ní trombózy a následnou infarzací tkání. Neexistují žádné důkazy podporující teorii, že by se mohlo jednat o poškození zprostředkované specifickými protilátkami. Kromě toho se zdá, že léky a toxické chemické látky taktéž nesehrávají v patogenezi MAP významnou roli. Dosud byly navrženy tři možné patofyziologické mechanismy nemoci: narušení imunity, působení virů nebo abnormity ve srážení krve. Žádná z těchto teorií ale nebyla dosud jasně prokázána. Nový rozměr do chápání patofyziologie této nemoci vnesl přípravek ecilizumab a jeho zjištěna účinnost v léčbě MAP. Ecilizumab je hematologické léčivo, které blokuje C5 složku komplementu, z čehož lze usuzovat, že v patogenezi MAP by se mohlo jednat o hematologicko-endoteliální poruchu zahrnující ve svojí patofyziologii C5 složku komplementu. Z tohoto pohledu se v případě MAP nejedná o poruchu autoimunitního charakteru a nemoc by neměla být klasifikována jako vaskulitida.

## KLINICKÝ OBRAZ

Nejčastějším projevem MAP je kožní exantém manifestující se mnohočetnými drobnými červenými papulami do velikosti 2–15 mm v průměru. Po několika dnech dochází k jejich zvětšování s tvorbou centrální bílé vklesliny. Papuly se hojí atrofickou jizvou, která je typicky porcelánově bílá, někdy s přítomností teleangiektázií na periferii. Exantém se objevuje predomi-

Tab. 1 Systémové postižení u maligní atrofické papulózy

Orgánové postižení	Symptomy
oční	zadní subkapsulární katarakta, ptóza víček, atrofie n. opticus
kardiální	konstrikivní perikarditida, perikardiální vaskulitida
plicní	pleuritida
jaterní a ledvinové	vaskulitické změny
CNS	hemianopsie, paraparézy, neurogenní močový měchýř, cévní mozková příhoda, polyradikulopatie
gastrointestinální	bolesti břicha, hematemese, enteroragie, vznik enterokutánních píštělí





nantně v oblasti trupu a horních končetin, taktéž poměrně často dochází k výsevu papul na penisu. Vzácně se objevuje v oblasti dlaní a plosek. Dosud nebyl popsán případ MAP s postižením obličeje. Exantém se vysévá pozvolna, subjektivně bývá asymptomatický, vzácně ho může doprovázet pocit pálení. Někdy mohou erupci papul předcházet abdominální symptomy, tyto případy jsou však vzácné. Systémové příznaky doprovázející závažnější maligní variantu nemoci jsou zahrnuty v tabulce 1. Mezi nejzávažnější (a potencionálně fatální) komplikace MAP patří perforace střeva, krvácení do CNS, kardiogenní šok nebo plicní selhání.

### KLASIFIKACE A VARIANTY

MAP se vyskytuje v kožní (benigní) formě bez systémového postižení; druhou variantou je maligní forma nemoci s postižením různých orgánů (GIT, plic, jater, ledvin, CNS). Benigní a maligní varianta MAP jsou iniciálně klinicky nerozlišitelné, z toho důvodu je těžké odhadovat průběh a prognózu na začátku onemocnění. Chybění systémových příznaků do 2 let trvání nemoci se obecně považuje za indikátor lepší prognózy.

### PRŮBĚH

Vývoj nemoci záleží na rozsahu orgánového postižení. V případech izolovaně kožní varianty MAP je průběh onemocnění benigní, a to i při sledování pacientů po dobu několika dekád. Se systémovým postižením se průběh nemoci komplikuje postižením různých orgánů, čímž je výrazně ovlivněna i délka přežití pacientů.

### VYŠETŘENÍ

Základní diagnostickou metodou je klinické vyšetření a biopsie. V histologickém vzorku se může nacházet klínovitě tvarovaná dermis s řídkým perivaskulárním lymfocytárním infiltrátem a atrofickou epidermis. V dermis bývá přítomen edém, mohou se objevit depozita mucinu nebo mírná skleróza. Dále nacházíme známky cévního poškození s přítomností trombů. Ještě detailnější změny v kůži pomáhá odhalit konfokální mikroskopie. Neexistují žádné specifické laboratorní testy patognomické pro MAP. Hematologické i biochemické parametry jsou obvykle v rozmezí referenčních hodnot. Možné mírné odchylky v koncentracích sérových imunoglobulinů, komplementových testů, antinukleárních protilátek (ANA), protilátek proti dvouvláknové DNA (anti-ds DNA) jsou také obvykle

zanedbatelné. Koagulační testy jsou většinou normální. Nicméně u některých pacientů byly zjištěny deficit proteinu S, pozitivita antifosfolipidových protilátek nebo alterovaná funkce trombocytů. Zobrazovací metody se uplatňují zejména v případech systémových příznaků. U pacientů s neurologickým postižením může vyšetření CT nebo MRI mozku prokázat ischemické infarkty, nitrolebeční krvácení nebo difuzní homogenní durální zesílení. Angiogram lze využít k odhalení zúžení/okluze malých nitrolebečních tepen. Rtg a CT vyšetření je důležitou součástí diagnostiky plicního postižení nebo postižení GIT.

### DIAGNOSTIKA V BODECH

- Klinický obraz
- Histopatologické vyšetření (konfokální mikroskopie)
- Laboratorní vyšetření
- Zobrazovací metody

### DIFERENCIÁLNÍ DIAGNOSTIKA

V případě exantému s následnou tvorbou jizvy lze zvažovat kromě MAP další stavy, na prvním místě akutní lupus erythematoses. Léze mohou někdy imitovat lichen planus, poštipání hmyzem, atrophii blanche nebo lymfomatoidní papulózu. V případě systémových příznaků je nutné vyloučit stavy jako nespecifické střevní záněty (morbus Crohn), systémový lupus erythematoses, tuberkulózu nebo vaskulitidy (polyarteriitis nodosa).

### TERAPIE

Vzhledem k dominujícím kožním příznakům na počátku nemoci se pacienti primárně dostávají do péče dermatologa. Exantém je obvykle asymptomatický a nevyžaduje žádnou specifickou léčbu. Pacienti s gastrointestinálními nebo neurologickými příznaky by měli podstoupit vhodný vyšetřovací postup k detekci systémových komplikací, což je důležitý determinant prognózy. Součástí komplexní péče o pacienty se systémovým postižením je v indikovaných případech léčba chirurgická (zejména při postižení GIT nebo CNS). V léčbě MAP bylo v minulosti zkoušeno mnoho medikamentů, ale bez jednoznačného úspěchu. Již Degos zvažoval, že v léčbě nemoci by mohla být alespoň částečně účinná antikoagulancia, ale ta se později ukázala jako neefektivní. Izolované případy benigních kožních onemocnění reagovaly na nikotinové náplasti nebo kombinaci pentoxifylinu s aspirinem. Jiné léky, např. imunosupresiva (kortikosteroidy), antibiotika (sul-

fonamid, tetracyklin, penicilin) nebo interferon  $\alpha$ , se také prokázaly jako málo účinné nebo neúčinné. Až do roku 2010 neexistovala zejména pro systémové postižení žádná jednoznačně účinná léčba. To se změnilo s publikací Magro et al., kteří ve své práci popsali příznivý efekt ecilizumabu (monoklonální protilátky proti C5 složce komplementu). Počáteční nadšení ale brzy opadlo, když se ukázalo, že v pokročilých stadiích nemoci je monoterapie ecilizumabem ve více případech nedostatečně účinná a i přes léčbu došlo k úmrtí několika pacientů se systémovým postižením. Dalším slibným lékem v léčbě MAP je treprostinil, lék s vazodilatačním účinkem, primárně určený k léčbě plicní hypertenze. Na jeho příznivý efekt v léčbě MAP se přišlo náhodně, když byl podaný pacientce s plicní hypertenzí a kožní formou Degosovy nemoci. Po několika měsících léčby došlo ke kompletní remisi kožních příznaků a lék byl následně úspěšně použit i u dalších pacientů, včetně těch, u kterých selhala léčba ecilizumabem, nebo v kombinaci s ním.

### PREVENCE

Prevence onemocnění není v současnosti možná.

### PROGNÓZA

Pacienti s multisystémovým postižením mají špatnou prognózu, střední doba přežití je cca 2 roky. Pacienti s izolovaným kožním postižením mají prognózu mnohem lepší, bez výraznějšího zkrácení délky života.

### LEGISLATIVA

Onemocnění nepodléhá zvláštním legislativním předpisům.

Prohlášení: autorka nemá v souvislosti s tématem práce žádný střet zájmů.

### Literatura

- DEGOS DISEASE.** *Diagnosing Degos* [Internet]. Dostupné z: <https://degosdisease.com/information/for-doctors/diagnosing-degos/>.
- EGAN, R., LESSELL, S.** *Posterior subcapsular cataract in Degos disease.* Am J Ophthalmol, 2000, 129, p. 806–807.
- FLÜHLER, C., STINCO, G., DI MEO, N., et al.** *Malignant form of atrophic papulosis with lethal abdominal involvement.* J Eur Acad Dermatol Venereol, 2016, 30, p. 126–128.
- MAGRO, CM., POE, JC., KIM, C., et al.** *Degos disease: a C5b-9/interferon-a-mediated endotheliopathy syndrome.* Am J Clin Pathol, 2011, 135, p. 599–610.



**MAGRO, CM., WANG, X., GARRETT-BAKELMAN, F., et al.** *The effects of Eculizumab on the pathology of malignant atrophic papulosis.* Orphanet J Rare Dis, 2013, 8, p. 185.

**MOSS, C., WASSMER, E., DEBELLE, G., et al.** *Degos disease: a new simulator of non-accidental injury.* Dev Med Child Neurol, 2009, 51, p. 647–650.

**ORTIZ, A., CECCATO, F., ALBERTENGO, A., et al.**

*Degos cutaneous disease with features of connective tissue disease.* J Clin Rheumatol, 2010, 16, p. 132–134.

**SHAPIRO, L., WHELAN, P., MAGRO, C.** *Case 18–2014: A man with a rash, myalgia, and weakness.* N Engl J Med, 2014, 371, p. 1361.

**SHAPIRO, LS., TOLEDO-GARCIA, AE., FARRELL, JF.** *Effective treatment of malignant atrophic papulosis*

*(Kohlmeier-Degos disease) with treprostinil – early experience.* Orphanet J Rare Dis, 2013, 8, p. 52.

**SCHEINFELD, N.** *Malignant atrophic papulosis.* Clin Exp Dermatol, 2007, 32, p. 483–487.

**TAN, WP., CHIO, MT., NG, SK.** *Generalized red papules with gastrointestinal complications. Diagnosis: malignant atrophic papulosis (Degos' disease).* Clin Exp Dermatol, 2007, 32, p. 615–616.

**MUDr. Zuzana Sečnicková**

**e-mail: z.secnikova@gmail.com**

Univerzita Karlova, 2. lékařská fakulta a Nemocnice Na Bulovce, Dermatovenerologická klinika


## INFORMACE O NOVÉ KNIZE

# H. Chapel a kol. Základy klinické imunologie

Základy klinické imunologie jsou klinicky orientovanou a didakticky propracovanou moderní učebnicí lékařské imunologie. Překlad aktualizovaného již šestého anglického vydání *Základů klinické imunologie* (Helen Chapel a kol., TRITON 2018) zcela prakticky zpřístupňuje široké odborné veřejnosti českých a slovenských lékařů a přírodovědců, jakož i studentům těchto disciplín, klinickou imunologii a alergologii. Je výsledkem dlouhodobé odborné spolupráce s prof. Dr. Helen Chapel z Oxfordské univerzity a naplněním společného pedagogického úsilí a výukových principů. Poslední 6. anglické vydání *Základů klinické imunologie*, jež nyní vyšlo v českém jazyce, reflektuje rychlý rozvoj a vývoj oboru. Důraz je kladen na podstatu a praktičnost, čemuž napomáhá členění jednotlivých kapitol dle funkčních a orgánových celků, což zvyšuje

přehlednost obsahu díla. Rozsáhlá problematika je studujícímu zpřístupněna didakticky takovým způsobem, aby mohl s porozuměním podstatě věci, s vizí a bez bariér sám dále sledovat a aplikovat nové, neustále se rozvíjející poznatky v praxi. Kvalitní a ucelený obsah knihy na 360 stranách s řadou přehledných grafických odkazů (barevných obrázků, tabulek a rámečků) může být proto také základem a vhodnou osnovou pro lékaře a odborné pracovníky i v přípravě na atestaci. Důležitou součástí jednotlivých kapitol jsou též poučné kazuistiky, jež nekomplikovaným způsobem ozřejmují aplikace a interpretaci jednotlivých klinických a laboratorních imunologických vyšetření v reálném životě a praxi.

**prof. MUDr. Vojtěch Thon, Ph.D.**  
Masarykova univerzita





# Mnohočetný výsev molusek u immunosuprimovaného pacienta po transplantaci ledviny

Svobodová K.

Krásová M., Hercogová J.

Čes. Dermatovenerol., 2018, 8, č. 3, s. 192–194

## SOUHRN

Molluscum contagiosum je infekční onemocnění vyvolané epidermotropním virem z rodu Poxviridae, který se běžně vyskytuje a přenáší v dětských kolektivech. Moluska patří mezi vysoce nakažlivá kožní onemocnění, u kterých je přenos způsoben kontaktem s projevem infikované osoby nebo s infikovaným předmětem. Kvůli chronické imunopresi u transplantovaných pacientů může mít toto onemocnění atypický a rychle progredující průběh, navíc je jeho léčba komplikována častějšími recidivami a možnou rezistencí k terapii. Kazuistika popisuje případ 63letého pacienta po transplantaci ledviny s kombinovanou imunopresí, u kterého se rozšířila mnohočetná moluska do oblasti trupu, genitálu i dolních končetin během několika týdnů.

## KLÍČOVÁ SLOVA

**molluscum contagiosum • molusková tělíska • transplantace ledviny • imunoprese • immunosuprimovaný pacient**

## SUMMARY

*Svobodova, K., Krasova, M., Hercogova, J. Multiple molluscum contagiosum in an immunosuppressed patient after kidney transplantation*

Molluscum contagiosum is a virus of the genus Poxviridae, which is commonly found and transmitted in children's groups. Mollusca is a highly contagious skin disease in which transmission is caused by contact with the manifestation of an infected person or an infected subject. It can spread very quickly in immu-

nosuppressed patients and often recur if the therapy is inadequate. The case report describes a case of a 63-year-old kidney transplant with combined immunosuppression, in which the multiple mollusc spread to the abdominal area, the genitalia and the lower limbs within a few weeks.

## KEY WORDS

**molluscum contagiosum • molluscum bodies • renal transplantation • immunosuppression • immunosuppressed patient**

## POPIS PŘÍPADU

63letý pacient po transplantaci ledviny v roce 2010 docházel k dispenzárním dermatologickým prohlídkám pravidelně do roku 2014, poté se již k dispenzární péči nedostavil. Ambulantně byl opět vyšetřen v lednu 2018 v Dermatovenerologické ambulanci v IKEM (Institut klinické a experimentální medicíny) pro obtíže v místě genitálu trvající několik týdnů. Rodinná anamnéza je stran naší kazuistiky bezvýznamná. V osobní anamnéze dominuje transplantace ledviny v roce 2010 pro IgA nefropatii. V roce 2012 prodělal hlubokou tromboflebitidu levého bérce s následnou plicní embolií. Pro septický šok byl v roce 2015 hospitalizován na anesteziologickém oddělení a přechodně dialyzován. Pacient užívá trojkombinaci imunopresivní léčby od transplantace ledviny v roce 2010. Jedná se o kombinaci takrolimus, mykofenolát mofetil a prednisolon. V souvislosti s transplantací a renálním selháním se pacient léčí s hypertenzí, sekundární hyper-

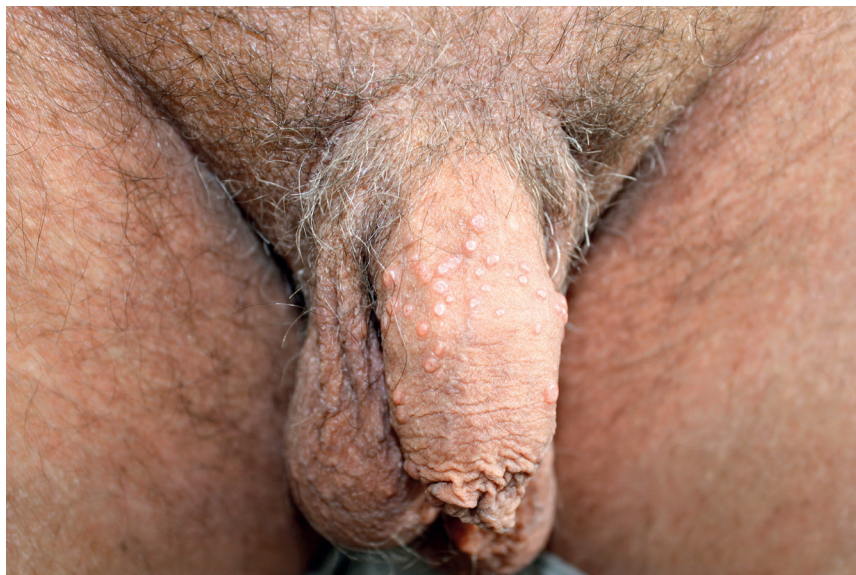paratyreózou, plicní hypertenzí a dále s fibrilací síní a perforací nazálního septa. Pacient dodržuje dietu s omezením bílkovin a soli. Jeho BMI je 27,6. Vzhledem ke zvýšenému riziku kožních novotvarů při imunopresi byly prováděny kožní dispenzární kontroly. Při poslední kontrole dermatologem v roce 2014 byl pacient bez suspektních kožních novotvarů, léčil se pouze pro mikrobiální ekzém dolních končetin.

Subjektivně od konce listopadu pociťoval pruritus v oblasti genitálu a objevil se výsev drobných růžových papul (Obr. 1, 2). Postupně došlo k rozšíření i na vnitřní stranu stehna a do hypogastria. Při ambulantní prohlídce dermatolog vyjádřil podezření na moluska, která byla indikována k abrazi. Při výkonu byla zřetelně abradována molusková tělíska a vyšetřena mikroskopicky. Tak byla stanovena přesná diagnóza a pacient byl objednan k dalšímu ošetření. Vzhledem k užívání antikoagulační terapie byly návštěvy naplánovány vždy po několika týdnech. Terapie musela být doplněna 10% roztokem hydroxidu draselného k domácímu ošetření vzhledem ke vzdálenosti bydliště a zhoršené mobilitě pacienta.

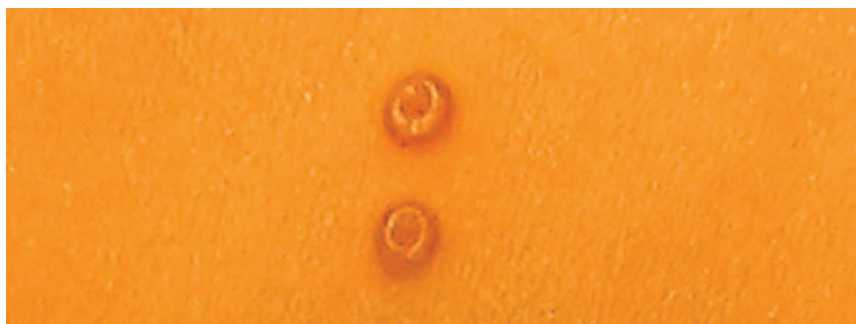## DISKUSE

Poxviridae jsou relativně velké viry, které se přenáší z člověka na člověka přes drobné epitelové defekty a také autoinokulací v místě exkoriace. Inkubační doba bývá dva týdny až několik měsíců. Existují čtyři subtypy tohoto viru. U mnoha zdravých dospělých jedinců je epidermis a infundibulum vlasového folikulu osídleno běžně virem molluscum contagiosum (MCV).<sup>(1)</sup>





**Obr. 1** Mnohočetná moluska v oblasti genitálu



**Obr. 2** Detail moluska – typická růžová papula s centrální vkleslinou

Onemocnění je typické v dětských kolektivech, častěji u chlapců, v predilekčních lokalizacích na genitálu, perianálně, na obličej, v axilách či v popliteách. Moluska lze však najít i na jiných částech kůže. Klinicky nacházíme kruhové, růžové až červené papuly velikosti 1–2 mm s centrální vkleslinou. Projevy jsou palpačně relativně tuhé, někdy i bělavé či nažloutlé. Raritním nálezem je tzv. molluscum giganteum, které dosahuje velikosti až 5–10 mm a na povrchu můžeme nalézt hyperkeratotickou zátku. Při kompresi projevu můžeme vytlačit bělavou hmotu, v níž mikroskopicky pozorujeme tzv. molusková tělíska. Molusková tělíska jsou značně infekční, protože obsahují velké množství virionů. Patrná je někdy i sekundární impetiginizace při exkoriaci. Běžnou reakcí je zánětlivé halo kolem papul, tzv. MC dermatitida. Pacienti s fototypem 5 a 6 mají tendenci k pozánětlivým hyperpigmentacím po proběhlé infekci. Moluska perzistují u běžných pacientů až 6 měsíců.

V diferenciální diagnostice uvažujeme milia, sebaceózní hyperplazii, virové veruky, syringomy nebo condylomata acuminata. Větší moluskové noduly můžeme zaměnit za epidermoidní cysty, keratoakantom nebo nodulární bazaliom. U pacientů po transplantaci bychom měli vždy zvažovat možné nádorové onemocnění, jelikož kožní nádory mohou mít na rozdíl od imunokompetentních pacientů často atypický vzhled a připomínat tak benigní útvary.<sup>(1)</sup> Naše kazuistika poukazuje na zvýšené riziko infekčních onemocnění v důsledku dlouholeté imunosuprese. Kožní infekce se objevují u 55–97 % pacientů po transplantaci ledviny.<sup>(9)</sup> Na rozdíl od imunokompetentní populace mohou mít kožní infekce v transplantované populaci častěji závažnější průběh a v mnoha případech mohou představovat terapeutický problém vzhledem k časté rezistenci k běžně používané terapii. Mezi nejčastější kožní infekce v populaci transplantovaných pacientů patří právě virové infekce, způsobené zejména lidskými papilo-

maviry a herpetickými viry. Prevalence molusek u transplantovaných dosahuje 3–6,9 %, často s rozsáhlou či atypickou prezentací.<sup>(10)</sup>

Velmi rizikové skupiny tvoří právě pacienti s imunosupresí způsobenou léčivou, v jiných případech s imunosupresí způsobenou vlastním onemocněním (např. HIV, onkologická diagnóza aj.). U většiny rizikových skupin, jako jsou dětské kolektivy a sexuálně aktivní dospělí pacienti, se moluska mohou spontánně zhojit, na rozdíl od těžce imunosuprimovaných pacientů, kde k vymizení nedochází. U pacientů s infekcí HIV, kteří nejsou léčeni antiretrovirovou terapií (cART), může dojít k diseminaci projevů po celém povrchu těla. Rozšíření mnohočetných molusek u HIV pacientů nás může informovat o neúčinnosti cART.<sup>(2)</sup>

Nejúčinnější terapií je abraze ostrou lžičkou nebo kyretou či kryodestrukce, nicméně u polymorbidních imunosuprimovaných pacientů musí být terapie šetrná a zároveň intenzivní, aby nedošlo k recidivě obtíží. Právě u imunokompromitovaných pacientů nalézáme neobvyklá mollusca gigantea.<sup>(5)</sup> Jsou známy i jiné modifikované klinické obrazy molusek u pacientů po transplantaci. Jedním z případů je infekce molusky imitující tineu vousaté části u muže po transplantaci plic. Projevy byly podle zahraničních autorů diseminovány v oblasti brady a tváří a iniciálně byly léčeny antimykotiky bez efektu.<sup>(8)</sup>

Z odborné literatury jsou známy i raritní případy intraorálních molusek, která imitovala dlaždicobuněčný nerohovějící karcinom dutiny ústní.<sup>(2)</sup> Publikována byla i zajímavá kazuistika pacienta s Koebnerovým fenoménem u infekce molusky v místě jizvy po laparotomii.<sup>(7)</sup>

Léčba molusek však není omezena pouze na fyzikální metody abraze nebo kryodestrukci (Tab. 1). Ojedinele je popsáno užití 5% imiquinodu k destrukci projevů a podle některých studií se uplatňuje také elektrokauterizace.<sup>(4)</sup> Doporučuje se i domácí terapie 5–10% hydroxidem draselným.<sup>(3)</sup> V literatuře jsou dále zmínky o využití lokálních retinoidů, peroxidu vodíku, kyseliny salicylové nebo kantaridinu.

## ZÁVĚR

Vliv imunosuprese na vznik virových infekcí je velmi dobře znám.<sup>(5)</sup> Molluscum contagiosum patří k častým virovým chorobám a klinický obraz této infekce může být u pacientů s deficitem imunity atypický. Správná a včasná diagnostika je prevencí rychlé diseminace projevů. Nejčastější terapií je mechanické odstranění



Tab. 1 Přehled terapie infekce molluscum contagiosum

Běžná terapie infekce molluscum contagiosum	
Lokální terapie aplikovatelná pacientem	aplikace 5% imiquimod krému na noc 3–5krát týdně 1–3 měsíce
Lokální terapie aplikovatelná lékařem a následná kyretáž	abraze mnohočetných molusek ostrou lžičkou po aplikaci EMLA krém 1 hodinu před vlastní kyretáží k redukci bolesti
Kyretáž	abraze ostrou kyretou s určitou mírou bolestivosti
Kryodestrukce	kryodestrukce molusek pomocí tekutého dusíku 10–15 s je úspěšnou a nejméně bolestivou metodou
Elektrokauterizace či laserové ošetření	elektrokauterizace se užívá při rezistenci molusek na předchozí terapii kryodestrukci a abrazi především u imunosuprimovaných pacientů bolestivost výkonu u velkých nodulů lze ovlivnit injekční aplikací lokální anestezie

ní lézí, které je neúčinnější. Alternativou léčby je i domácí lokální terapie hydroxidem draselným. Kooperace dermatologů a transplantologů je důležitou součástí dispenzární péče o transplantovaného pacienta. Kazuistikou klademe důraz na pravidelné prohlídky dermatologem nejen z důvodu zvýšeného rizika kožních novotvarů, ale i pro zvýšené riziko infekčních onemocnění.

Prohlášení: autorky nemají v souvislosti s tématem práce žádný střet zájmů

Podpořeno grantem MZ ČR AZV č. 15-26779A.


## Literatura

1. WOLFF K., JOHNSON R. *Fitzpatrick's color atlas synopsis of clinical dermatology*. The McGraw-Hill Companies, 6<sup>th</sup> edition, 2009, p. 771–775.
2. SCHERER, P., FRIE, J., MISCHKOWSKI, R., NEUGEBAUER, J. *Intraoral molluscum contagiosum imitating a squamous-cell carcinoma in an immunocompetent person – case report and review of the literature*. Int J Oral Maxillofac Surg, 2009, 38, p. 802–805. Epub 2009 Mar 17. Review.
3. SCHIANCHI, R., NAZZARO, G., VERALDI, S. *Treatment of molluscum contagiosum with hydrogen peroxide*. Clin Exp Dermatol, 2018 43, p. 66–67. Epub 2017 Oct 23.
4. GARDNER, L., ORMOND, P. *Treatment of multiplegiant molluscum contagiosum in a renal transplant patient with imiquimod 5% cream*. Clin Exp Dermatol, 2006, 31, p. 452–453.
5. PIASERICO, S., SANDINI, E., PESERICO, A., ALAIBAC, M. *Cutaneous viral infections in organ transplant patients*. G Ital Dermatol Venereol, 2014, 149, 409–415. Review.
6. BOLOGNIA, J.L. *Dermatology Essentials*, Elsevier Inc, 2014.
7. FIANDEIRO, PT., ATTARD, N. *Koebnerized molluscum contagiosum*. QJM, 2013, 106 p. 1043. Epub 2012 Oct 11.
8. FELDMEYER, L., KAMARASHEV, J., BOEHLER, A., et al. *Molluscum contagiosum folliculitis mimicking tinea barbae in a lung transplant recipient*. J Am Acad Dermatol, 2010, 63, p. 169–171.
9. WISGERHOF, H., EDELBROEK, J., DE FIJTER, J., et al. *Trends of skin diseases in organ-transplant recipients transplanted between 1966 and 2006: a cohort study with follow-up between 1994 and 2006*. Br J Dermatol, 2010, 162, p. 390–396.
10. FORBAT, E., AL-NIAIMI, F., ALI, F. *Molluscum Contagiosum: Review and Update on Management*. Pediatr Dermatol, 2017, 34, p. 504–515.

MUDr. Karolína Svobodová  
email: koblova.k@volny.cz

Univerzita Karlova, 2. lékařská fakulta a Nemocnice Na Bulovce, Dermatovenerologická klinika





# DUPIXENT®

(dupilumab)

**Přípravek Dupixent je indikován k léčbě středně těžké až těžké atopické dermatitidy u dospělých pacientů, kteří jsou vhodnými kandidáty na systémovou terapii.<sup>1</sup>**

#### Zkrácená informace o přípravku:

▼ Tento léčivý přípravek podléhá dalšímu sledování. To umožní rychlé získání nových informací o bezpečnosti. Žádáme zdravotnické pracovníky, aby hlásili jakákoli podezření na nežádoucí účinky.

#### Dupixent 300 mg injekční roztok v předplněné injekční stříkačce.

**Léčivá látka:** Dupilumab. **Indikace:** Přípravek Dupixent je indikován k léčbě středně těžké až těžké atopické dermatitidy u dospělých pacientů, kteří jsou vhodnými kandidáty na systémovou terapii. **Kontraindikace:** Hypersenzitivita na léčivou látku nebo na kteroukoliv pomocnou látku. **Dávkování a způsob podání:** Léčba má být zahájena lékem se zkušenostmi v diagnostice a léčbě atopické dermatitidy. **Dávkování:** Doporučená iniciační dávka přípravku Dupixent u dospělých pacientů je 600 mg (dvě injekce po 300 mg), následovaná dávkou 300 mg každý druhý týden formou subkutánní injekce. Přípravek Dupixent lze používat s topickými kortikosteroidy nebo bez nich. Mohou být použity také topické inhibitory kalcineurinu, které by však měly být vyhrazeny pouze pro problémové oblasti, jako jsou obličej, krk, intertriginózní oblast a oblast genitálií. U pacientů, u nichž nebyla po 16 týdnech léčby zaznamenána žádná odpověď, je třeba zvážit přerušeni léčby. U starších pacientů se nedoporučuje úprava dávkování. U pacientů s lehkou nebo středně těžkou poruchou funkce ledvin není nutná úprava dávkování. Bezpečnost a účinnost přípravku Dupixent u dětí mladších 18 let nebyla dosud stanovena. **Způsob podání:** Subkutánní podání. Přípravek Dupixent se podává subkutánní injekcí do stehna nebo do břišní krajiny, s výjimkou oblasti 5 cm kolem pupku. Doporučuje se střídání místa vpichu při každé injekci. Přípravek Dupixent nesmí být aplikován do citlivé nebo poškozené kůže a do oblastí kůže s přítomností modřin nebo jizev. **Zvláštní upozornění a opatření pro použití:** **Dohledatelnost:** Název a číslo šarže podávaného biologického přípravku musí být pečlivě zaznamenány, aby bylo možné je následně dohledat. **Hypersenzitivita:** Pokud dojde k systémové hypersenzitivní reakci (okamžitě nebo opožděně), musí být podávání přípravku Dupixent okamžitě přerušeno a musí být zahájena příslušná léčba. **Parazitární infekce (helminthózy):** Pacienti se známými parazitárními infekcemi byli vyloučeni z účasti v klinických studiích. Přípravek Dupixent může ovlivňovat imunitní odpověď proti parazitárním infekcím tím, že inhibuje signální dráhu IL-4 / IL-13. Pacienti s již existujícími parazitárními infekcemi mají být léčeni ještě před zahájením léčby přípravkem Dupixent. Pokud se pacienti nakazí během léčby přípravkem Dupixent a nereagují na antiparazitární léčbu, musí být léčba přípravkem Dupixent přerušena, dokud infekce neodezní. **Příhody související s konjunktivitidou:** Pacienti léčení přípravkem Dupixent, u nichž dojde k rozvoji konjunktivitidy přetrvávající i po standardní léčbě, by měli podstoupit oftalmologické vyšetření. **Komorbidní astma:** Bezpečnost a účinnost přípravku Dupixent při léčbě astmatu nebyla stanovena. Pacienti s komorbidním výskytem astmatu nemají upravovat nebo přerušovat léčbu astmatu bez konzultace s lékařem. Pacienti s komorbidním astmatem mají být pečlivě sledováni po vysazení přípravku Dupixent. **Interakce:** V klinické studii u pacientů s AD byly hodnoceny účinky dupilumabu na FK substrátů CYP. Údaje shromážděné v této studii neprokázaly klinicky významné účinky dupilumabu na aktivitu CYP1A2, CYP3A, CYP2C19, CYP2D6 nebo CYP2C9. Bezpečnost a účinnost přípravku Dupixent při současném podání s živými vakcínami nebyla studována. Pacienti užívající přípravek Dupixent proto mohou být souběžně očkováni inaktivovanou nebo neživou vakcínou. **Fertilita, těhotenství a kojení:** **Těhotenství:** Údaje o podávání dupilumabu těhotným ženám jsou omezené. Přípravek Dupixent lze v těhotenství použít pouze tehdy, pokud potenciální přínos převáží potenciální riziko pro plod. **Kojení:** Není známo, zda se dupilumab vylučuje do lidského mateřského mléka nebo zda je systémově absorbován po perorálním podání. Je třeba rozhodnout, zda je vhodné přerušit kojení nebo přerušit léčbu přípravkem Dupixent s přihlédnutím k přínosu kojení pro dítě a přínosu léčby pro ženu. **Fertilita:** Studie na zvířatech neprokázaly zhoršení fertility. **Účinky na schopnost řídit a obsluhovat stroje:** Přípravek Dupixent nemá žádný nebo má zanedbatelný vliv na schopnost řídit nebo obsluhovat stroje. **Nežádoucí účinky:** **Velmi časté:** reakce v místě vpichu injekce. **Časté:** alergická konjunktivitida, orální herpes simplex, eosinofilie, bolest hlavy, svědění očí, blefaritida. **Předávkování:** Pro předávkování přípravkem Dupixent neexistuje žádná specifická léčba. V případě předávkování sledujte pacienta na všechny příznaky a projevy nežádoucích účinků a okamžitě zahajte vhodnou symptomatickou léčbu. **Zvláštní opatření pro uchování:** Uchovávat v chladničce (2 °C – 8 °C). Chránit před mrazem, uchovávat v původní krabičce, aby byl přípravek chráněn před světlem. **Balení:** 2 ml roztoku v předplněné injekční stříkačce. Balení 1 předplněná injekční stříkačka, 2 předplněné injekční stříkačky, vícečetné balení obsahující 3 předplněné injekční stříkačky (3 balení po 1), nebo vícečetné balení obsahující 6 předplněných injekčních stříkaček (3 balení po 2). **Registrační číslo:** EU/1/17/1229/001-008. **Držitel rozhodnutí o registraci:** sanofi-aventis groupe; 54, rue la Boétie, 75008 Paris, Francie. **Datum poslední revize textu:** 16. 1. 2018. **Přípravek bude vydáván pouze na lékařský předpis.** Léčivý přípravek Dupixent dosud není dostupný na trhu v České republice. **Před použitím přípravku se seznamte s úplnou informací o přípravku. Další informace jsou k dispozici na adrese:** sanofi-aventis, s.r.o., Evropská 846/176a, 160 00 Praha 6, tel.: 233 086 111, fax: 233 086 222, nebo na [www.sanofi.cz](http://www.sanofi.cz).

#### Reference:

1. SPC Dupixent.

**Datum přípravy materiálu:** duben 2018.

**Určeno pro odbornou veřejnost.**

GZCS.DUPI.18.04.0079

**DUPIXENT®**  
(dupilumab)

SANOFI GENZYME 





# 15th Spring Symposium EADV, Budva, Montenegro, 3.–6. května 2018

Svobodová K.

Čes. Dermatovenerol., 2018, 8, č. 3, s. 196–197

Na jaře se již tradičně konalo jarní dermatologické sympozium organizace EADV (European Academy of Dermatology and Venereology), která oslavila v minulém roce 30. výročí svého vzniku a která spojuje nejen evropskou dermatologickou komunitu, ale i mnoho mezinárodních dermatologických specialistů.

Tento rok se sympozium konalo v krásném přímořském letovisku Budva na jadranském pobřeží. Černá Hora přivítala návštěvníky akcí EADV poprvé v historii. Kongres se konal ve třech přednáškových sálech s poměrně dobrou akustikou. Přivítání hostů se konalo 4. května v kongresovém sálu hotelu Splendid ve večerních hodinách. Garantem symposia byl profesor Predrag Štilet, který byl v minulosti účastníkem i českých národních dermatologických kongresů. Ve své řeči poděkoval všem, kteří ho podporovali v uskutečnění akce v tomto malém státě, a to především jmenovitě profesorce Janě Hercogové, která se o umožnění kongresu velmi zasadila. Součástí večera bylo vystoupení KIC Budo Tomovič, zprostředkované tradičním černohorským tanečním souborem, a druhou kulturní vložkou bylo hudební vystoupení Dejan Petrovič Big Band.

Prezentace v rámci kongresu byly různorodé. Sekcí bylo několik. V prvním dni dominovala témata věnovaná atopickému ekzému, infekčním chorobám a kožním nádorům a prekancerózám.

Vedle kongresového programu probíhaly i workshopy farmaceutických firem věnované biologické terapii a apremilastu. V sekci atopického ekzému se otevřelo téma přínosu testování alergenů a možnosti tvorby odpovídajících imunomodulačních antialergických látek. Toto téma zasahovalo především do alergologických a imunologických oblastí. Velmi zajímavou sekci byly kožní manifestace infekčních

chorob, které byly shledány jako velmi přínosné dermatologickému oboru. Krásnou přednášku měla doktorka Mateja Dolenc Voljc z Univerzity v Lublani, která měla připravenou pěknou fotodokumentaci kombinovaných infekcí kvasinkou rodu *Candida* a gram-negativními bakteriemi, především v lokalizacích interdigitálních i intertriginózních. Uvedla, že se v mnoha případech nejedná pouze o izolovanou kožní chorobu, ale je velmi často přítomna i další superinfekce. V interdigitálních prostorech kladla důraz na superinfekci *Pseudomonas aeruginosa*. V intertriginózních prostorech je nutné řešit, jak již známo, kvasinkové intertrigo nebo bakteriální intertrigo. Na zeleně zbarvené nehty, které jsou postiženy pseudomonádovou infekcí, doporučovala gentamicinová či tobramycinová externa.

Druhou prezentací v tomto bloku, která byla poutavě zpracována druhou předsedající ženou, profesorkou Janou Kazandijevou ze Sofie, byly tzv. skryté mykózy. Tinea je často poddiagnostikována a profesorka se snažila ozřejmit, jak časté chyby dermatologové v diagnostice dělají. Ví se, že u zoofilních a geofilních dermatofyt je závažná odpověď vyšší, a proto očekáváme i razantnější průběh. Diagnostickým problémem bývají právě antropofilní dermatofyta. Název tinea incognita je klinicky velmi důležitý termín, i když histopatologové tento pojem příliš neuznávají. Určení této diagnózy je velmi obtížné, jelikož pod častou aplikací lokálních kortikosteroidů vymizí typická deskvamace a nálezy je značně zkresleny. Kladla důraz na to, že tinea je ženského rodu, ale v odborných publikacích najdeme mnoho chyb právě v rodu, a to nám hledání publikací značně komplikuje. Zaměřila se také na zvláštní typy a lokalizace plísni jako u Majocchi granuloma a tinea corporis gladiatorum, která je typická pro zápasníky wrestlingin-

gu. Zdůraznila také problematiku tinea imbricata, která má endemický výskyt. V neposlední řadě profesorka zmínila ID autosenzitivní reakci, která stále nemá zcela jasnou etiologii, nejpravděpodobněji se týká náhlého vyplavení cytokinů. Na závěr prezentace přednášející neopomněla tzv. comma hair, tedy trichoskopický nálezy u tinea capitis.

V sekci infekčních onemocnění zaznělo aktuální téma virových exantémů, které přednášel profesor Adrija Stanmirovič ze Záhřebu. Dotkl se i současného velmi ožehavého tématu spalniček, kdy data dle WHO v roce 2017 zahrnují 14451 případů v EU, z toho s tragickým koncem u 57 případů. Uvedl, že problematika virových exantémů není pouze dermatologickou doménou, ale první, kdo se setká s touto diagnózou, je praktický lékař pro dospělé či pro děti, poté teprve specialista. Prezentoval také studii, která by mohla vysvětlit etiologii pityriasis rosea Gibert. Tato studie pomýšlí na infekční agens human herpes virus 6 a 7 jako příčinu pityriasis rosea a také dobrou odpověď terapií acyklovirem. Profesor se také zmínil o Gianotttiho-Crostiově syndromu, jehož rozvoj můžeme očekávat 2–8 týdnů po reaktivaci viru Epsteinova a Baarové.

Další očekávanou sekci byly samozřejmě kožní nádory, a to především nemelanomové kožní nádory (z angl. NMSC). Zahajovací prezentací o vlastních zkušenostech se spinocelulárním karcinomem v různých komplikovaných lokalizacích měl profesor Ricardo Vieira z Coimbru v Portugalsku. Jeho fotodokumentace zahrnovala vznik spinocelulárního karcinomu v jizvě po popálení, v terénu chronické radiodermatitidy, v chronických ranách i v místech působení chemických karcinogenních látek. Neopomenul vliv HPV na vznik některých typů spinocelulárních karcinomů a zmínil i vývoj SCC u transplan-



tovaných pacientů na podkladě již známé epidermodysplasia verruciformis.

Zástupcem transplantační dermatologie byla doktorka Edit Olsasz se svojí prezentací věnovanou managementu dispenzarizace pacientů po transplantaci. Zdůraznila odlišné chování nemelanomových kožních nádorů u OTR (Organ Transplant Recipients). Metastazování je u 7 % NMSC, tedy mnohem vyšší než u běžné populace. Ve vývoji NMSC hrají roli tři nejdůležitější faktory – environmentální faktory, genetik a imunosupresiva. Dle studií, které

přednášející uvedla, byla zaznamenána role nikotinamidu, který snížil u sledovaného vzorku pacientů riziko vzniku aktinických keratóz o 13 % a spinocelulárních karcinomů o 30 %. V terapii aktinických keratóz mluvila o užití terapie chemowrapem a micro-needlingem s 5-fluorouracilem.

V neposlední řadě byla zajímavá i dermatoskopická sekce, a to především prezentace o dermatoskopických znacích na nehtech a na sliznici. Podle přednášející lékařky Danicy Tiodrovič je vždy náročná dermatoskopie v oblasti nehtů, musíme odlišit

exogenní pigmentaci od endogenní pigmentace. Kladla důraz i na možnost vzniku melanonychii po užití léků či radičním záření. Nejdůležitějším znamením v diagnostice melanomu zůstává Hutchinsonův příznak. V následujících dnech byly mnohé přednášky věnovány právě léčbě současnosti i budoucnosti, tedy biologické terapii nejen v indikaci léčby psoriázy. I přesto, že se sympozium konalo v malém státě, jako je Černá Hora, bylo úspěšné a významné přednášející se opět dokázali podělit o své zkušenosti v mezinárodním měřítku.

**MUDr. Karolína Svobodová**  
e-mail: [koblova.k@volny.cz](mailto:koblova.k@volny.cz)

Univerzita Karlova, 2. lékařská fakulta a Nemocnice Na Bulovce, Dermatovenerologická klinika



## Česká akademie dermatovenerologie 2018–2019

**5. 10. 2018**

### **3. NÁRODNÍ VENEROLOGICKÝ KONGRES**

Místo konání: **Hradec Králové, Galerie Petrof**  
Pořadatel: **ČADV, Dermatovenerologická klinika 2. LF UK a NNB, Klinika nemocí kožních a pohlavních LF UK a FN HK**  
Kontakt: [dermatology@bulovka.cz](mailto:dermatology@bulovka.cz), [www.signify.cz](http://www.signify.cz)

**12. – 13. 10. 2018**

### **PODZIMNÍ ŠKOLA DERMATOHISTOPATOLOGIE**

Místo konání: **Pizeň**  
Pořadatel: **Česká akademie dermatovenerologie, Dermatovenerologická klinika 2. LF UK a NNB**  
Kontakt: [dermatology@bulovka.cz](mailto:dermatology@bulovka.cz), [www.dermanet.eu](http://www.dermanet.eu)

**17. 11. 2018 – NOVÉ**

### **43. FLEBOLOGICKÉ DNY**

Místo konání: **Praha**  
Pořadatel: **Česká flebologická společnost ČLS JEP**  
Kontakt: [strejckova.k@seznam.cz](mailto:strejckova.k@seznam.cz), [info@zily-lecba.cz](mailto:info@zily-lecba.cz), [senderova@cbtravel.cz](mailto:senderova@cbtravel.cz)

**28. 11. 2018 (14:00)**

### **44. PRAŽSKÝ KAZUISTICKÝ SEMINÁŘ**

Místo konání: **Praha, Nemocnice Na Bulovce**  
Pořadatel: **Dermatovenerologická klinika 2. LF UK a NNB**  
Kontakt: [dermatology@bulovka.cz](mailto:dermatology@bulovka.cz)

**30. 11. 2018**

### **BRNĚNSKÝ DEN ANTONÍNA TRÝBA**

Místo konání: **Brno**  
Pořadatel: **Česká akademie dermatovenerologie, Dermatovenerologická klinika MU a NUSA**  
Kontakt: [vladimir.vasku@fnusa.cz](mailto:vladimir.vasku@fnusa.cz), [www.dermanet.eu](http://www.dermanet.eu)

**22.–23. 3. 2019**

### **JARNÍ ŠKOLA DERMATOHISTOPATOLOGIE**

Místo konání: **Pizeň**  
Pořadatel: **Česká akademie dermatovenerologie, Dermatovenerologická klinika 2. LF UK a NNB**  
Kontakt: [dermatology@bulovka.cz](mailto:dermatology@bulovka.cz), [www.dermanet.eu](http://www.dermanet.eu)

**24. 5. 2019**

### **MYDERMATOLOGY**

Místo konání: **Praha**  
Pořadatel: **Dermatovenerologická klinika 2. LF UK a NNB, Česká akademie dermatovenerologie**  
Kontakt: [dermatology@bulovka.cz](mailto:dermatology@bulovka.cz), [www.dermasympozium.cz](http://www.dermasympozium.cz)

**22. – 23. 11. 2019**

### **25. NÁRODNÍ DERMATOLOGICKÝ KONGRES**

Místo konání: **Brno**  
Pořadatel: **Česká akademie dermatovenerologie, Dermatovenerologická klinika MU a NUSA**  
Kontakt: [vladimir.vasku@fnusa.cz](mailto:vladimir.vasku@fnusa.cz), [www.dermanet.eu](http://www.dermanet.eu), [www.dermasympozium.cz](http://www.dermasympozium.cz)

Žádosti o stipendia na uvedené akce při aktivní účasti zašlete:

[dermatology@bulovka.cz](mailto:dermatology@bulovka.cz) nebo k rukám as. MUDr. M. Nečase, Ph.D.: [miroslav.necas@fnusa.cz](mailto:miroslav.necas@fnusa.cz)

Portál moderní dermatologie pro laickou veřejnost: [WWW.DERMANET.CZ](http://WWW.DERMANET.CZ)

Portál pro odbornou veřejnost: [WWW.DERMANET.EU](http://WWW.DERMANET.EU)



# Česká flebologická společnost České lékařské společnosti

J.E. Purkyně



## Pozvánka na 43. pravidelné setkání českých flebologů (Flebologický den)

Praha, Lékařský dům - posluchárna, Sokolská 31, Praha 2

které se koná dne 17.11.2018 od 10.00 hodin



Výbor ČFLS se na základě vyhodnocení akcí z posledních let, které byly zejména v roce 2017 poznamenány relativně malým zájmem o aktivní i pasivní účast našich členů a také malým zájmem vystavujících firem, rozhodl zredukovat rozsah letošního odborného setkání na jeden den.

Obdobné řešení zvolily i sesterské flebologické společnosti již před několika lety a osvědčilo se. Nově zrekonstruované konferenční prostory Lékařského domu poskytují důstojné, finančně nenáročné prostředí pro odborné akce společností organizovaných v ČLS JEP.

Připravujeme pro Vás tedy zajímavý odborný program zajištěný nejen našimi tradičními speakry, ale také zahraničními hosty – předsedy flebologických společností Schengenského prostoru.

Vyhlášeny budou také výsledky voleb do výboru ČFLS na období 2018-2022 a představena nová sekce naší společnosti

- Organizační pokyny:

- a) Přihlášení k aktivní i pasivní účasti na [info@zily-lecba.cz](mailto:info@zily-lecba.cz)
- b) Abstrakta přednášek se standardní formě na [strejckova.k@seznam.cz](mailto:strejckova.k@seznam.cz)
- c) Ubytování zajišťuje CBT Travel, Monika Šenderová, tel. 723 035 367, e-mail: [senderova@cbttravel.cz](mailto:senderova@cbttravel.cz)
- d) Kongresový poplatek v symbolické výši 200,- Kč uhradíte na místě při prezentaci (přednášející kongresový poplatek neplatí, jen se zaregistrují)

**Za výbor ČFLS prim. MUDr. Jaroslav Strejček, CSc., předseda**



# 3. NÁRODNÍ VENEROLOGICKÝ KONGRES

## Pátek 5. 10. 2018

### PETROF Gallery, Hradec Králové

#### Záštítu nad kongresem převzali:

prof. MUDr. Vladimír Palička, CSc, dr. h. c. – ředitel FN HK  
prof. MUDr. Jiří Mandák, Ph.D. – děkan LF HK

#### Pořadatelé:

Dermatovenerologická klinika 2. LF UK a Nemocnice Na Bulovce, Praha  
Klinika nemocí kožních a pohlavních LF UK a FDN HK, Hradec Králové  
Česká akademie dermatovenerologie o. p. s.

#### Odborní garanti:

prof. MUDr. Jana Hercogová, CSc., MHA  
doc. MUDr. Miloslav Salavec, CSc.

#### Předseda odborného programu:

MUDr. Filip Rob, Ph.D.

#### PROGRAM

09:00–09:50	Registrace
09:50–10:00	<b>Zahájení kongresu</b> prof. MUDr. Jana Hercogová, CSc., MHA prof. MUDr. Vladimír Palička, CSc, dr. h. c. – ředitel FN HK – v zastoupení doc. MUDr. Miloslav Salavec, CSc. Prof. MUDr. RNDr. Miroslav Červinka, CSc. – děkan LF HK – v zastoupení doc. MUDr. Miloslav Salavec, CSc. Doc. MUDr. Miloslav Salavec, CSc.
10:00–11:15	<b>Blok I – Pohlavní choroby v regionech ČR</b>
10:00–10:25	<b>Epidemiologie vybraných STI (syfilis, kapavka) ve východočeském regionu v letech 1981–2018</b> (doc. MUDr. Miloslav Salavec, CSc., MUDr. Květoslava Hamáková – Klinika nemocí kožních a pohlavních Fakultní nemocnice Hradec Králové)
10:25–10:50	<b>Léčba syfilidy u gravidních v ČR</b> (prim. MUDr. Veronika Křížková, MBA – Dermatovenerologická klinika 2. LF UK a Nemocnice Na Bulovce, Praha)
10:50–11:15	<b>Venerologické perly z Moravy</b> (MUDr. Radim Strnadel – Dermatologická klinika Fakultní nemocnice Brno)
11:15–11:30	Přestávka na kávu
11:30–12:15	<b>Blok II – Kazuistiky</b>
11:30–11:45	<b>Melanom prepucia</b> (MUDr. Helena Kristlová, MUDr. Anna Mrkvičková - Dermatovenerologické odd., Nemocnice České Budějovice)
11:45–12:00	<b>Iktus jako následek Jarischovy-Herxheimerovy reakce u pacienta s neurosyfilis</b> (MUDr. Barbora Klubalová, MUDr. Lucie Rajska, Ph.D., MUDr. Filip Rob, Ph.D., prof. MUDr. Jana Hercogová, CSc., MHA – Dermatovenerologická klinika 2. LF UK a Nemocnice Na Bulovce, Praha)
12:00–12:15	<b>4 neurologické syndromy terciární syfilis</b> (MUDr. Kateřina Konášová - Dermatovenerologická klinika 2. LF UK a Nemocnice Na Bulovce, Praha)
12:15–13:00	Oběd
13:00–14:55	<b>Blok III - Interdisciplinární venerologie</b>
13:00–13:15	<b>Gonorrhoea – citlivost na antibiotika v Brně a Praze</b> (MUDr. Hana Charvátová - Dermatovenerologická klinika MU a FN U Svaté Anny, Brno a prim. MUDr. Elka Nyčová – Odd. mikrobiologie, Nemocnice Na Bulovce, Praha)
13:15–13:40	<b>Děti za vše nemůžou aneb repetitorium nejčastějších venerologických diagnóz, které se mohou týkat dětského pacienta</b> (MUDr. Přemysl Procházka – Venerologická ambulance Medicentrum s. r. o.)
13:40–14:05	<b>Laboratorní diagnostika tropických STI</b> (MUDr. Hana Zákoucká – Národní referenční laboratoř pro syfilis a chlamydie, SZÚ Praha)
14:05–14:30	<b>Infekce HIV v České republice - současná situace</b> (prim. Jaroslav Kapla, Ph.D. - Klinika infekčních nemocí Fakultní nemocnice Hradec Králové)
14:30–14:55	<b>Jak jednat s pacientem s fobií z pohlavně přenosných chorob</b> (MUDr. Jiřina Kosová – Národní ústav pro duševní zdraví, Praha)
14:55–15:10	Přestávka na kávu
15:10–16:40	<b>Blok IV – Aktuální venerologická témata</b>
15:10–15:35	<b>Preexpoziční profylaxe HIV</b> (MUDr. Dan Veselý – Klinika infekčních nemocí 1. LF UK a Nemocnice Na Bulovce, Praha)
15:40–16:00	<b>Dermatovenerologická péče o HIV pozitivní pacienty</b> (MUDr. Filip Rob, Ph.D. – Dermatovenerologická klinika 2. LF UK a Nemocnice Na Bulovce, Praha)
16:00–16:20	<b>Exotické infekce s možným sexuálním přenosem</b> (MUDr. Milan Trojánek, Ph.D. – Klinika infekčních nemocí 2. LF UK a Nemocnice Na Bulovce, Praha)
16:20–16:30	<b>Estetická venerologie?</b> (prof. MUDr. Jana Hercogová, CSc., MHA - Dermatovenerologická klinika 2. LF UK a Nemocnice Na Bulovce, Praha)
16:30	<b>Ukončení kongresu</b>



# Otázky k tématu Lékové kožní reakce

Test hodnocen 2 kredity systému celoživotního vzdělávání České lékařské komory.

- Kožní lékové reakce mohou být:**
  - infekční,
  - imunologicky podmíněné,
  - se systémovými projevy,
  - vyvolány pouze lokálně aplikovaným léčivem.
- Kožní lékové reakce mají anglickou zkratku:**
  - GVHD,
  - AIDS,
  - ACDR,
  - OTR.
- Mezi systémové projevy kožních lékových reakcí patří:**
  - lymfadenopatie,
  - rhinitida,
  - artralgie,
  - dysurie.
- Slizniční postižení u kožních lékových reakcí je charakteristické:**
  - pouze u dětí,
  - vznikem puchýřů, edému a erozí,
  - pouze na genitálu,
  - především v oblasti dutiny ústní a horních cest dýchacích.
- Klinický obraz kožních lékových reakcí je:**
  - vždy specifický,
  - snadno zaměnitelný,
  - polymorfní,
  - nutné zahrnout do diferenciální diagnostiky infekčních onemocnění dětského věku.
- Nejčastější kožní lékovou reakcí je:**
  - vaskulitida,
  - morbilliformní lékový exantém,
  - makulopapulózní lékový exantém,
  - sérová nemoc.
- Povinnost hlásit nežádoucí účinek léku na SUKL:**
  - mají lékaři,
  - mají lékárníci,
  - podléhá zákonu §3 odst. 4 písm. a) a b),
  - mají pacienti.
- K urychlení průběhu léčby kožních lékových reakcí využíváme:**
  - parenterálního podání krystalického penicilinu G,
  - antihistaminik 2. generace,
  - biologické léčby secukinumabem,
  - substituce železa.
- Častým lékem, který je schopem vyvolat makulopapulózní toxoalergický exantém je:**
  - sufamethoxol trimethoprim,
  - clobetasol,
  - bisulepin,
  - fyzilogický roztok.
- Idiosynkrazie je:**
  - pouze imunologicky podmíněná odpověď organismu,
  - podmíněná metabolickou odchylkou organismu,
  - vždy předvídatelná reakce,
  - synonymum pro hyperpigmentaci vyvolanou léky.
- Hyperpigmentace vyvolaná amiodaronem se nazývá:**
  - lentigo,
  - erythema gyratum repens,
  - ceruloderma,
  - asymetrický periflexurální exantém (APEC).
- U ACEP nenacházíme:**
  - pustuly,
  - komedony,
  - buly,
  - příškvary.
- Pseudoporfyrie se mohou vyskytnout u pacientů:**
  - léčených furosemidem,
  - po transplantaci srdce,
  - hemodialyzovaných,
  - se senilními hemangiomy.
- U pseudoporfyrie nenacházíme na rozdíl od porphyria cutanea tarda:**
  - elevaci kyseliny močové v séru,
  - imunofluorescenční nález porfyriu v moči,
  - intraepidermální puchýř v bioptickém vzorku,
  - depozita IgA na vrcholcích dermálních papil v bioptickém vzorku.
- Závažnější průběh lékových reakcí očekáváme u:**
  - mladých jedinců,
  - imunosuprimovaných pacientů,
  - žen,
  - onkologických pacientů.
- Sérová nemoc je spojena s:**
  - tvorbou imunokomplexů (reakce III. typu),
  - artritidou,
  - vaskulitidou,
  - kataraktou.
- U léky vyvolaného lupus erythematoses se na rozdíl od SLE (systémový lupus erythematoses) nepodaří prokázat:**
  - anti Scl-70 protilátky,
  - anti-Ro ani anti-La protilátky,
  - anti TNF $\alpha$  protilátky,
  - protilátky proti desmogleinu 3.
- U nekrózy vyvolané warfarinem je sníženo množství:**
  - heparinu,
  - proteinu C,
  - cholesterolu,
  - kalia.





## VĚDOMOSTNÍ TEST

### 19. Lékovou embolií kůže způsobí:

- a) obklad z fyziologického roztoku,
- b) aplikace kortikosteroidní masti do okluze,
- c) látka na olejové bázi aplikovaná do arteriálního řečiště,
- d) koupele v solutio aluminii aceti-co-tartarici.

### 20. Žlutooranžovou diskoloraci dlaní a plosek způsobuje:

- a) pix lithantracis,
- b) acidi salicylici,
- c) methioninové kapsle,
- d) karoten.

### Řešení testu z čísla 2/2018:

1d, 2c, 3c, 4a, 5ac, 6c, 7b, 8a, 9d, 10b, 11b, 12ab, 13c, 14d, 15a, 16bc, 17abc, 18ac, 19bc, 20bc

### Vítězové testu 2/2018:

MUDr. Sandra Bogorová  
MUDr. Drahomíra Schreiberová  
MUDr. Kateřina Dlabolová

Vážení kolegové,

**své odpovědi zasílejte nejpozději do 31. 10. 2018 na adresu dermatology@bulovka.cz. Tři nejrychlejší řešitelé obdrží zdarma registraci na Trýbův den 30. 11. 2018 v Brně.**

### Odpovědní lístek testu znalostí Česká dermatovenerologie 3/2018

Vážení čtenáři,

dle platného Stavovského předpisu České lékařské komory č. 16, § 5 přílohy č. 1, bylo vědomostnímu testu České dermatovenerologie přiděleno v systému kontinuálního vzdělávání lékařů ocenění dva kredity, které získáte zodpovězením otázek. Správné odpovědi zakroužkujte.

Otázka 1	a	b	c	d	Otázka 6	a	b	c	d	Otázka 11	a	b	c	d	Otázka 16	a	b	c	d
Otázka 2	a	b	c	d	Otázka 7	a	b	c	d	Otázka 12	a	b	c	d	Otázka 17	a	b	c	d
Otázka 3	a	b	c	d	Otázka 8	a	b	c	d	Otázka 13	a	b	c	d	Otázka 18	a	b	c	d
Otázka 4	a	b	c	d	Otázka 9	a	b	c	d	Otázka 14	a	b	c	d	Otázka 19	a	b	c	d
Otázka 5	a	b	c	d	Otázka 10	a	b	c	d	Otázka 15	a	b	c	d	Otázka 20	a	b	c	d

Titul, křestní jméno, příjmení: .....  
Ulice, ČP: .....  
Město: .....  
PSČ: .....

Pracoviště: .....  
Obor: .....  
Telefon, e-mail: .....

Vyplněný odpovědní lístek oskenujte a zašlete elektronicky na adresu:

dermatology@bulovka.cz

Všechny tyto položky jsou povinné.

Inzerce ▼

Inzerce ▼





# SMART ŘEŠENÍ PRO JEDNODUŠŠÍ ŽITŘEK PACIENTŮ S PSORIÁZOU



**OTEZLA® (apremilast) –  
léčba inhibítorem PDE4<sup>†</sup>  
Kombinující ÚČINNOST,  
BEZPEČNOST a KOMFORT  
PERORÁLNÍHO PODÁNÍ  
u pacientů s psoriázou**

- ◆ Signifikantní zlepšení příznaků a kvality života pacientů se středně těžkou až těžkou ložiskovou psoriázou včetně těžko léčitelných oblastí
- ◆ Apremilast byl podán více jak 4000 pacientů a prokázal konzistentní bezpečnostní profil napříč indikacemi<sup>2</sup>
- ◆ Perorálně podávaná léčba nevyžadující dle SPC skrining ani laboratorní monitoring<sup>1</sup>

## OTEZLA – základní informace o přípravku

▼ Tento přípravek podléhá dalšímu sledování. To umožní rychlé získání nových informací o bezpečnosti. Žádáme zdravotnické pracovníky, aby hlásili jakákoli podezření na nežádoucí účinky. Před předepsáním se seznámte se Souhrnem údajů o přípravku.

**Název přípravku:** Otezla. **Složení:** potahované tablety obsahující 10, 20 nebo 30 mg apremilastu. **Indikace:** Psoriatická artritida; Přípravek Otezla, samotný nebo v kombinaci s onemocněním modifikujícími antirevmatickými léky (DMARD), je indikován k léčbě aktivní psoriatické artritidy u dospělých pacientů, kteří adekvátně neodpovídali nebo netolerovali předchozí léčbu DMARD. **Psoriáza:** Přípravek Otezla je indikován k léčbě středně těžké až těžké chronické ložiskové lupénky u dospělých pacientů, kteří neodpovídali nebo mají kontraindikovanou nebo netolerují jinou systémovou terapii, včetně cyklosporinu, methotrexátu nebo PUVA (kombinace psoralenu a UVA záření). **Dávkování a způsob podání:** Léčba přípravkem Otezla má být zahájena odborným lékařem se zkušenostmi v diagnostice a léčbě psoriázy nebo psoriatické artritidy. Doporučená dávka přípravku Otezla je 30 mg dvakrát denně perorálně, ráno a večer, v intervalu přibližně 12 hod, bez mezení příjmu potravin. Je nutné dodržovat plán úvodní titrace uvedený níže v Tabulce 1. Po úvodní titraci není nutná žádná další titrace. Tabulka 1. Plán titrace dávek.

1. den		2. den		3. den		4. den		5. den		6. den a dále	
dopoledne	dopoledne	odpoledne	dopoledne	odpoledne	dopoledne	odpoledne	dopoledne	odpoledne	dopoledne	odpoledne	
10 mg	10 mg	10 mg	10 mg	20 mg	20 mg	20 mg	20 mg	30 mg	30 mg	30 mg	

U pacienta, který po 24 týdnech léčby nevykazuje žádné známky léčebného přínosu, je třeba léčbu přehodnotit. Klinické zkušenosti delší než 52 týdnů nejsou k dispozici.

**Kontraindikace:** Hypersenzitivita na léčivou látku nebo na kteroukoli pomocnou látku. Těhotenství. **Upozornění:** Pacienti se vzácnými vrozenými poruchami, jako jsou intolerance galaktózy, vrozený deficit laktázy nebo malabsorpce glukózy-galaktózy, by neměli tento přípravek užívat. V souvislosti s užíváním přípravku Otezla byl hlášen závažný průjem, nevolnost a zvracení. V některých případech byli pacienti hospitalizováni. U pacientů ve věku 65 let či více může být vyšší riziko komplikací. Pokud se u pacientů rozvine závažný průjem, nevolnost nebo zvracení, může být nutná léčba apremilastem ukončit. U pacientů se závažnou poruchou funkce ledvin je třeba snížit dávku přípravku Otezla na 30 mg jednou denně. U pacientů s podvážou na začátku léčby je třeba pravidelně kontrolovat tělesnou hmotnost. U pacientů s depresí v anamnéze i bez ní byly po uvedení přípravku na trh pozorovány případy sebevražedných představ a chování, včetně sebevraždy. Rizika a přínosy pokračující či pokračující léčby apremilastem je třeba pečlivě zhodnotit. Pokud se u pacientů objeví nové psychiatrické příznaky či dojde ke zhoršení stávajících, nebo jsou zjištěny sebevražedné představy či dojde k sebevražednému pokusu, je doporučeno léčbu apremilastem ukončit. **Informace o zvláštních skupinách pacientů:** **Pediatrická populace:** Bezpečnost a účinnost apremilastu u dětí ve věku od 0 do 17 let nebyla stanovena. **Starší pacienti:** U této skupiny pacientů není nutná úprava dávkování. **Pacienti s poruchou funkce ledvin:** U pacientů se závažnou poruchou funkce ledvin (clearance kreatininu méně než 30 ml/min dle Cockcroft-Gaultova vzorce) je třeba dávku apremilastu snížit na 30 mg jednou denně. **Pacienti s poruchou funkce jater:** U pacientů s poruchou funkce jater není nutná žádná úprava dávkování. **Klinicky významné interakce:** Nedoporučuje se současné užívání apremilastu se silnými induktory enzymu CYP3A4 (např. rifampicin, fenobarbital, karbamazepin, fenytoin a třezalka tečkovaná). Apremilast lze podávat souběžně s ketokonazolem, metotrexátem i perorální antikoncepcí. **Doplňkové informace:** Před zahájením léčby je nezbytné vyloučit těhotenství. Ženy ve fertilním věku musí užívat účinnou metodu antikoncepce k zabránění otěhotnění po dobu léčby. Podávání apremilastu během kojení se nedoporučuje. **Nežádoucí účinky:** Nejčastěji hlášenými nežádoucími účinky jsou gastrointestinální poruchy zahrnující průjem a nevolnost. Tyto nežádoucí účinky se zpravidla vyskytovaly v prvních 2 týdnech léčby a obvykle vymizely do 4 týdnů. **Podmínky uchovávání:** Neuchovávejte při teplotě nad 30 °C. **Registrační čísla:** EU/1/14/981/001, EU/1/14/981/002 a EU/1/14/981/003. **Držitel rozhodnutí o registraci:** Celgene Europe BV, Winthontlaan 6 N, 3526KV Utrecht, Nizozemsko. **Datum poslední revize:** Srpen 2018 **Interní kód materiálu:** ZI/OTZ/2018/002

Výdej na lékařský předpis. Hrazeno z prostředků veřejného zdravotního pojištění v indikaci psoriáza a po schválení revizním lékařem v indikaci psoriatická artritida.

Adresa obchodního zastoupení: Celgene s.r.o., Novodvorská 994/138, 142 00 Praha 4

Kontakty pro nahlášení nežádoucích účinků spojených s léčbou: [www.celgene.eu/czech\\_republic.aspx](http://www.celgene.eu/czech_republic.aspx)

Reference: 1. Otezla SPC 2. Papp et al, J AM ACAD DERMATOL; 2015; July;37-48. † PDE4 – fosfodiesteráza 4



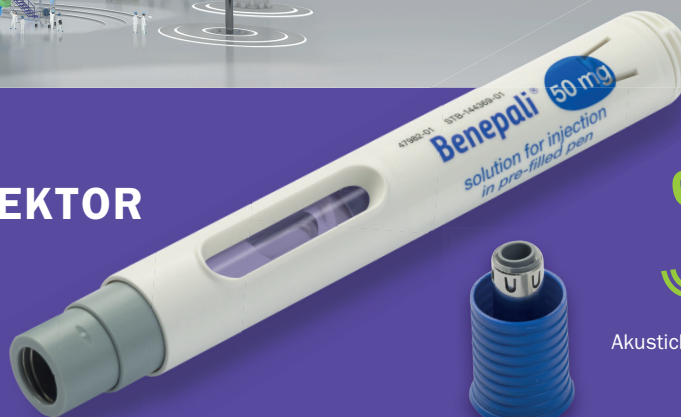

**Benepali®**  
Etanercept

ETANERCEPT OD BIOGENU®

## BENEPALI® PERO: BEZTLAČÍTKOVÝ AUTOINJEKTOR

- JEDNODUCHÁ APLIKACE TLAKEM NA KŮŽI
- BEZ LATEXU



CVAK  
CVAK

Akustický signál - cvaknutí - označuje zahájení a ukončení injekce

### ZKRÁCENÁ INFORMACE O LÉČIVÉM PŘÍPRAVKU BENEPALI

**Název přípravku:** Benepali 50 mg, injekční roztok v předplněné injekční stříkačce. Benepali 50 mg, injekční roztok v předplněném peru. **Složení:** Jedna předplněná injekční stříkačka obsahuje etanerceptum 50 mg v celkovém objemu 1 ml. Jedno předplněné pero obsahuje etanerceptum 50 mg v celkovém objemu 1 ml. Úplný seznam pomocných látek je uveden v SPC. **Terapeutické indikace:** Přípravek BENEPALI je indikován pouze u dospělých. **Revmatoidní artritida (RA):** Středně těžká až těžká aktivní RA v kombinaci s methotrexátem v případech, kdy po podání jiných chorobu modifikujících léků (DMARD), včetně methotrexátu (pokud není kontraindikován), nebylo dosaženo adekvátní terapeutické odpovědi. Monoterapie v případě intolerance methotrexátu, nebo pokud je léčba methotrexátem nevhodná. Závažná aktivní a progresivní RA bez předchozí léčby methotrexátem. Benepali použity samostatně nebo v kombinaci s methotrexátem prokazal rentgenologicky měřitelné snížení míry progresu poškození kloubů a fyzické funkční zlepšení. **Psoriatická artritida (PsA):** Aktivní a progresivní PsA u dospělých v případech, kdy po předchozím podání DMARD nebylo dosaženo adekvátní terapeutické odpovědi. **Axiální spondylartritida: Ankylozující spondylitida (AS) -** Léčení dospělých se závažnou aktivní AS, jestliže nebylo dosaženo adekvátní odpovědi konvenční léčbou. **Radiograficky neprokazatelná axiální spondylartritida (nr-axSpA) -** Léčba dospělých se závažnou nr-axSpA s objektivními známkami zánětu indikovanými zvýšenou hladinou C-reaktivního proteinu (CRP) a/nebo prokazatelnými při zobrazení magnetickou rezonancí (MR), kteří měli nedostatečnou odpověď na nesteroidní antirevmatika (NSAID). **Ložisková psoriáza (PP):** Léčení dospělých se středně těžkou až těžkou ložiskovou psoriázou, kteří neodpovídají na jinou celkovou terapii zahrnující cyklosporin, methotrexát nebo psoralen a ultrafialové světlo A (PUVA), nebo tato terapie je pro ně kontraindikována, nebo ji netolerují. **Dávkování a způsob podání:** Subkutánní podání. **RA, PsA, AS, nr-axSpA:** 50 mg jednou týdně. **PP:** 50 mg jednou týdně. Alternativně se může podávat 50 mg dvakrát týdně až po dobu 12 týdnů a potom pokračovat 50 mg jednou týdně. **Kontraindikace** Hypersensitivita na léčivou látku nebo na kteroukoli pomocnou látku uvedenou v SmPC. Sepse nebo riziko sepse. Léčba přípravkem BENEPALI nesmí být zahájena u pacientů s aktivní infekcí včetně chronických a lokálních infekcí. **Zvláštní upozornění:** **Infekce:** Při používání etanerceptu byly pozorovány závažné infekce, sepse, tuberkulóza a oportunní infekce, včetně invazivních plísňových infekcí, listerióza a legionelóza. Pacienti, u kterých se v průběhu léčby rozvine infekce, je třeba přísně monitorovat a v případě rozvoje závažné infekce, musí být přípravek BENEPALI vysazen. **Tuberkulóza:** Před zahájením léčby musí být všichni pacienti vyšetřeni na aktivní a inaktivní (latentní) tuberkulózu. Při pozitivní diagnóze aktivní tuberkulózy se nesmí terapie přípravkem BENEPALI zahájit. **Reaktivace hepatitidy B:** U pacientů, kteří byli v minulosti infikováni virem hepatitidy B (HBV) a léčení souběžně antagonisty TNF včetně etanerceptu, byla hlášena reaktivace hepatitidy B. Před zahájením léčby přípravkem BENEPALI se musí u pacientů provést test na infekci HBV. U pacientů, u nichž dojde k rozvoji infekce HBV, by se měla léčba přípravkem BENEPALI ukončit a zahájit léčba účinnou antivirovou terapií. **Alergické reakce:** Vyskytly-li se závažná alergická nebo anafylaktická reakce, léčení přípravkem BENEPALI musí být okamžitě přerušeno a má být zahájena adekvátní terapie. **Imunosuprese:** Pacient s výraznou expozicí viru varicely musí léčbu dočasně přerušit a je třeba u nich zvážit profylaktickou léčbu imunoglobulinem proti varicella zoster. **Vakcinace:** Současně s přípravkem BENEPALI nesmí být podávány živé vakcíny. **Solidní a hematopoetické maligní nádory:** U pacientů léčených antagonisty TNF nelze vyloučit možné

riziko rozvoje lymfomů, leukémie či jiných hematopoetických nebo solidních malignit. **Hematologické reakce:** U pacientů léčených etanerceptem byly vzácně zjištěny případy pancytopenie a velmi vzácné případy aplastické anémie, některé s fatálním koncem. Zvýšená pozornost musí být věnována pacientům, kteří mají v anamnéze krevní dyskrázie. Při potvrzení krevní dyskrázie musí být přípravek BENEPALI vysazen. **Porucha funkce ledvin a jater:** Na základě farmakokinetických údajů není potřeba upravovat dávku u pacientů s poruchou funkce ledvin nebo jater. **Alkoholická hepatitida, městnavé srdeční selhání:** Lékaři musí být opatrní při podávání přípravku BENEPALI u pacientů se středně těžkou až těžkou alkoholickou hepatitidou a městnavým srdečním selháním. Také byly vzácně hlášeny případy nového nástupu městnavého srdečního selhání, včetně městnavého srdečního selhání u pacientů bez preexistujícího kardiovaskulárního onemocnění. **Interakce s jinými léčivými přípravky:** Současné podávání etanerceptu a anakinry se nedoporučuje. Současné podávání etanerceptu a abataceptu se nedoporučuje. Při zvažování kombinované terapie se sulfasalazinem musí být lékaři opatrní. **Fertilita, těhotenství a kojení:** Podávání přípravku BENEPALI během těhotenství se nedoporučuje. Ženy ve fertilním věku musí v průběhu léčby a tři týdny po ukončení léčby přípravkem BENEPALI používat vhodnou antikoncepci k zabránění otěhotnění. Bylo hlášeno, že se etanercept po subkutánním podání vylučuje do mateřského mléka. Je nutno rozhodnout, zda přerušit kojení, nebo přerušit podávání přípravku BENEPALI. **Nežádoucí účinky:** Nejčastěji hlášenými nežádoucími účinky jsou reakce v místě aplikace (jako jsou bolest, otok, svědění, zarudnutí a krvácení v místě vpichu), infekce (např. infekce horních cest dýchacích, zánět průdušek, infekce močového měchýře a kožní infekce), alergické reakce, tvorba autoprotilátek, svědění a horečka. U pacientů léčených etanerceptem byly hlášeny závažné infekce (včetně pneumonie, celulitidy, septické artritidy, sepse a parazitárních infekcí), různé typy malignit a případy závažných hematologických, neurologických a autoimunitních reakcí. Úplný seznam nežádoucích účinků je uveden v SPC. **Předávkování:** Není známo žádné antidotum etanerceptu. **Uchovávání:** Uchovávejte v chladničce (2 °C – 8 °C). Uchovávejte předplněné injekční stříkačky nebo pera v krabici, aby byl přípravek chráněn před světlem. **Balení:** BENEPALI předplněná injekční stříkačka: Jedna krabička obsahuje 4 předplněné injekční stříkačky. Jedna injekční stříkačka obsahuje dávku 50 mg etanerceptu v 1 ml. **BENEPALI předplněné pero:** Jedna krabička obsahuje 4 předplněné pera. Jedno předplněné pero obsahuje předplněnou injekční stříkačku obsahující 50 mg etanerceptu v 1 ml. **Registrační čísla:** EU/1/15/1074/001; EU/1/15/1074/002. **Držitel rozhodnutí o registraci:** Samsung Bioepis UK Limited, 3000 Hillwood Drive, Chertsey, Surrey KT16 0RS, Velká Británie. **Výrobce:** Biogen Denmark Manufacturing ApS, Biogen Allé 1, 3400 Hillerød, Dánsko. **Způsob úhrady a výdeje:** Výdej léčivého přípravku je vázán na lékařský předpis s omezením. Přípravek je hrazen z prostředků veřejného zdravotního pojištění. **Datum poslední revize textu:** 08/2016.

▼ Tento léčivý přípravek podléhá dalšímu sledování. To umožní rychlé získání nových informací o bezpečnosti. Žádáme zdravotnické pracovníky, aby hlásili jakákoli podezření na nežádoucí účinky. Před předepsáním léku se prosím seznámte s úplnou informací o přípravku. Biogen (Czech Republic) s.r.o., Na Pankráci 1683/127, 140 00 Praha 4, tel.: 255 706 200, fax: 255 706 229, [www.biogen.com.cz](http://www.biogen.com.cz)